GRUPO ESPAÑOL DE TRATAMIENTO DE TUMORES DE CABEZA Y CUELLO

GEORCC
GRUPO ESPAÑOL DE ONCOLOGÍA RADIOTERAPICA EN CABEZA Y CUELLO

1er CONCURSO
DE CASOS CLÍNICOS MULTIDISCIPLINARES EN CÁNCER DE TIROIDES

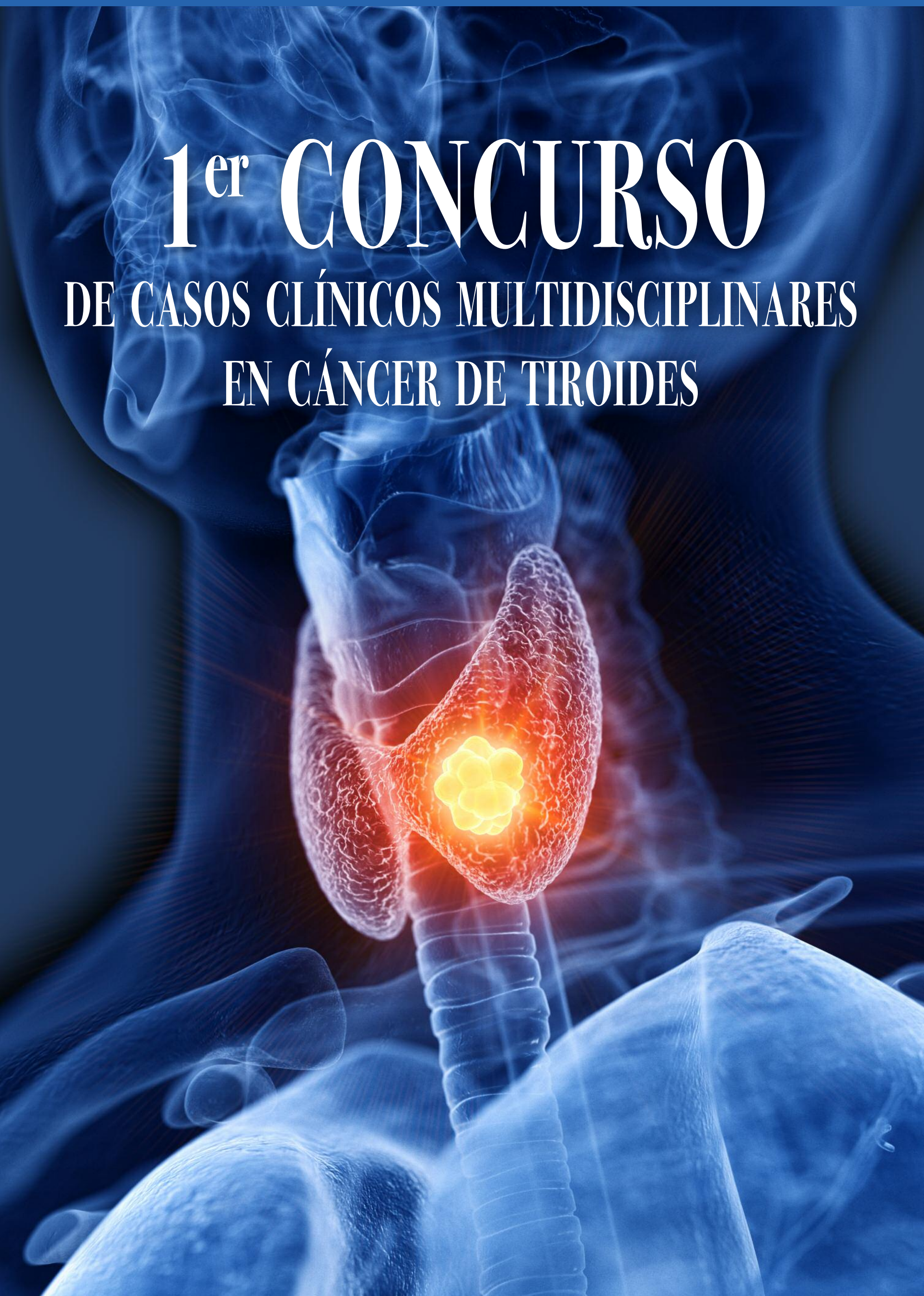

COMITÉ ORGANIZADOR

- **Dra. Lara Iglesias Docampo**
  Oncología Médica. Hospital Universitario 12 de Octubre. Madrid
- **Dr. Javier Martínez Trufero**
  Oncología Médica. Hospital Universitario Miguel Servet. Zaragoza

COMITÉ CIENTIFICO

- **Dr. Jon Cacicedo Fernández de Bobadilla.**
  Oncología Radioterápica. Hospital Universitario de Cruces. Bilbao
- **Dr. Joaquín Gómez Ramírez.**
  Endocrinología. Hospital Universitario Ramón y Cajal. Madrid
- **Dr. Javier Martínez Trufero.**
  Oncología Médica. Hospital Universitario Miguel Servet. Zaragoza
- **Dr. Carles Zafón Llopis.**
  Endocrinología. Hospital Universitario Vall d'Hebron. Barcelona

Editado por: Grupo Español de Tratamiento de Tumores de Cabeza y Cuello
C/ Velázquez, 7-3º. 28001 Madrid. Septiembre de 2021.

ISBN nº: **978-84-09-32274-9**

No se permite la reproducción de ninguna parte de este texto, ni su tratamiento informático, ni la transmisión de ninguna forma o por cualquier medio, ya sea electrónico, mecánico o por fotocopia, por registro u otros métodos, sin el permiso previo y por escrito del editor.

GRUPO ESPAÑOL DE TRATAMIENTO DE TUMORES DE CABEZA Y CUELLO

GEORCC
GRUPO ESPAÑOL DE ONCOLOGÍA RADIOTERÁPICA EN CABEZA Y CUELLO

ÍNDICE

PREMIADOS

- **Primer premio al mejor caso clínico**
  "CARCINOMA FOLICULAR CON MÚLTIPLES METÁSTASIS DESDE EL DIAGNOSTICO"
  Dra. Silvia Lallena. *Servicio de Endocrinología. H. Príncipe de Asturias. Madrid*

- **Segundo premio al mejor caso clínico**
  "CARCINOMA ANAPLÁSICO DE TIROIDES: UNA HISTORIA DIFERENTE"
  Dra. Belén Caramelo. *Servicio de Oncología Médica. H. Universitario Marqués de Valdecilla. Santander*

PRESENTADOS EN EL SEMINARIO DE CASOS CLÍNICOS DE CÁNCER DE TIROIDES

- "COMPORTAMIENTO AGRESIVO Y EVOLUCIÓN DE CARCINOMA INDIFERENCIADO DE TIROIDES"
  Dr. Carlos Alonso. *Servicio de Endocrinología. Hospital Universitario Central de Asturias. Oviedo*

- "TOXICIDADES NO ESPERADAS Y FACTORES DE MAL PRONÓSTICO EN CARCINOMA MEDULAR DE TIROIDES"
  Dra. Lola Delamo. *Servicio de Oncología Médica. Hospital Sant Joan de Reus. Tarragona*

- "SALVANDO EL CANAL MEDULAR: MANEJO Y EVOLUCIÓN DE UN CARCINOMA POBREMENTE DIFERENCIADO DE TIROIDES"
  Dra. Berta Sanvictor. *Servicio de Oncología Radioterápica. Hospital Universitario 12 de Octubre. Madrid*

- "CARCINOMA PAPILAR DE TIROIDES CON MUTACIÓN DE BRAFV600E Y DIFERENCIACIÓN ESCAMOSA"
  Dra. Zara Vidales. *Servicio de Oncología Médica. ICO. Hospitalet. Barcelona*

PÓSTERS

- "CARCINOMA DE CÉLULAS DE HÜRTLE"
  María Acuña Mora. *Hospital Punta de Europa. Cádiz*

- "A PROPÓSITO DE UN CASO: RESPUESTA CLÍNICA A LENVATINIB TRAS PROGRESIÓN A IODO RADIOACTIVO"
  Rocío Álvarez Ambite. *Hospital Universitario de Canarias. Tenerife*

- "LINFOMA TIROIDEO: UN HALLAZGO INSÓLITO TRAS UN NÓDULO TIROIDEO"
  Carlos Manuel Alzás Teomiro. *Hospital Universitario Reina Sofía. Córdoba*

- "CARCINOMA ANAPLÁSICO DE ORIGEN INCIERTO"
  Daniel Aparicio López. *Hospital Universitario Miguel Servet. Zaragoza*

- "CARCINOMA PAPILAR DE TIROIDES RECIDIVANTE"
  Daniel Aparicio López. *Hospital Universitario Miguel Servet. Zaragoza*

- "MARCAJE CON 125-IODO SEMILLA DE ADENOPATÍA METASTÁSICA ÚNICA EN CÁNCER PAPILAR DE TIROIDES"
  Paz Azpeitia Hernández. *Hospital Universitario Ramón y Cajal*

- "CARCINOMA FOLICULAR DE TIROIDES CON EXTENSIÓN INTRAVASCULAR A LA YUGULAR INTERNA: PRESENTACIÓN DE UN CASO"
  Antonio Javier Cano Paredero. *Hospital Universitario Miguel Servet. Zaragoza*

- "DOCTORA, ¿POR QUÉ TENGO TANTOS TUMORES?"
  Ana Castro Luna. *Complejo Hospitalario de Toledo*

- "METÁSTASIS TIROIDEA DE ADENOCARCINOMA DE ORIGEN COLORRECTAL"
  Patricia Ciriano Hernández. *Hospital General Universitario de Ciudad Real*

- "CÁNCER MEDULAR DE TIROIDES IRRESECABLE EN PACIENTE CON ADENOCARCINOMA DE COLON AVANZADO"
  Mª Pilar Felices Lobera. *Hospital Universitario Miguel Servet. Zaragoza*

- "LENVATINIB EN EL TRATAMIENTO DE PRIMERA LÍNEA DE PACIENTES CON METÁSTASIS ÓSEAS"
  Sonia García Rodríguez. *Hospital Universitario Ntra. Sra. de Valme. Sevilla*

- "CARCINOMA DE CÉLULAS DE HÜRTHLE DE LARGA EVOLUCIÓN YODO-REFRACTARIO: LA IMPORTANCIA DE LA SECUENCIA DE TRATAMIENTOS"
  Clara García González. *Hospital General Universitario de Valencia*

- "METÁSTASIS CEREBRAL DE CÁNCER DE TIROIDES: UN CASO ENTRE UN MILLÓN"
  Begoña Manzarbeitia Arroba. *Hospital Universitario de Getafe. Madrid*

- "TOXICIDAD PRECOZ A SORAFENIB EN CARCINOMA PAPILAR DE TIROIDES"
  Elisa Mañas Mora. *HCU. San Cecilio. Granada*

- "CÁNCER FOLICULAR DE TIROIDES DE LARGA EVOLUCIÓN. TIEMPOS DE PANDEMIA"
  Miriam Esther Pérez García. *Hospital Clínico Universitario San Cecilio. Granada*

- "CARCINOMA PAPILAR DE TIROIDES METASTÁSICO CON UN HALLAZGO INCIDENTAL DE UN NÓDULO MAMARIO YODO-CAPTANTE"
  Michal Pudis. *Hospital Universitario de Bellvitge. Barcelona*

- "ELEVACIÓN PROGRESIVA DE TIROGLOBULINA CON PRUEBAS DE IMAGEN NEGATIVA"
  Enrique Redondo Torres. *Hospital Clínico Universitario San Cecilio. Granada*

- "RADIOTERAPIA EN EL TRATAMIENTO DEL CARCINOMA PAPILAR DE TIROIDES: CASO CLÍNICO"
  Monica Rodrigues Teixeira. *Instituto Português de Oncologia de Coimbra Francisco Gentil. Portugal*

- "CARCINOMA ANAPLÁSICO DE TIROIDES CON LENTA EVOLUCIÓN CLÍNICA"
  José Francisco Rodríguez Hernández. *Hospital Universitario Ntra. Sra. de Valme. Sevilla*

- "TRATAMIENTO DEL CARCINOMA DE CÉLULAS DE HÜRTHLE CON FOCOS DE CARCINOMA ANAPLÁSICO DE TIROIDES"
  Itziar Trueba Garayo. *Hospital Universitario de Álava*

- "MANEJO MULTIDISCIPLINAR EN EL CÁNCER DE CÉLULAS DE HÜRTHLE DE PRESENTACIÓN ATÍPICA"
  Pablo Zaragoza Ballester. *Hospital Universitario 12 de Octubre. Madrid*

PRIMER CONCURSO DE **CASOS CLÍNICOS MULTIDISCIPLINARES** EN CÁNCER DE TIROIDES

Primer premio al mejor caso clínico

"CARCINOMA FOLICULAR CON MÚLTIPLES METÁSTASIS DESDE EL DIAGNOSTICO"

Dra. Silvia Lallena

Servicio de Endocrinología. H. Príncipe de Asturias. Madrid

GRUPO ESPAÑOL DE TRATAMIENTO DE TUMORES DE CABEZA Y CUELLO

GEORCC GRUPO ESPAÑOL DE ONCOLOGÍA RADIOTERÁPICA EN CABEZA Y CUELLO

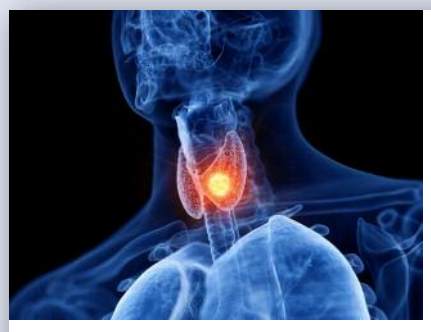

Grupo Español de Tratamiento de Tumores de Cabeza y Cuello

GEORCC GRUPO ESPAÑOL DE ONCOLOGÍA RADIOTERÁPICA EN CABEZA Y CUELLO

5º SIMPOSIO NACIONAL MULTIDISCIPLINAR DE CÁNCER DE TIROIDES

Carcinoma folicular con múltiples metástasis desde el diagnóstico

Autores: Silvia Lallena Pérez (1). Raquel Niddam Sánchez (1). Manez Cabañas Durán (1). Laura Villalobos León (2). Concepción Blanco Carrera (3).

(1): MIR Endocrinología y Nutrición. H.U.Príncipe de Asturias (Madrid).
(2): Especialista en Oncología Médica. H.U.Príncipe de Asturias (Madrid).
(3): Especialista en Endocrinología y Nutrición. H.U.Príncipe de Asturias (Madrid).

ANTECEDENTES

- Mujer de 63 años. HTA. DL. No DM
- 1999: Tiroidectomia Total por BMN.

AP: Adenoma folicular tiroideo de 2 cm de eje mayor situado en el lóbulo derecho, en el seno de hiperplasia nodular tiroidea (**mínima infiltración de la cápsula aunque no la sobrepasa**).

PRESENTACION CLINICA

Diciembre 2012:

- Consulta por **tumoración a nivel parietal derecho**

discretamente dolorosa a la palpación, que había aumentado de tamaño en los últimos dos meses. No refería síndrome constitucional ni otra sintomatología asociada al cuadro.

- En la **EF** destacaba tumoración en calota a nivel parietal derecho de consistencia blanda de unos 3 cm y un ligero exoftalmos de predominio izquierdo → **TAC craneal**

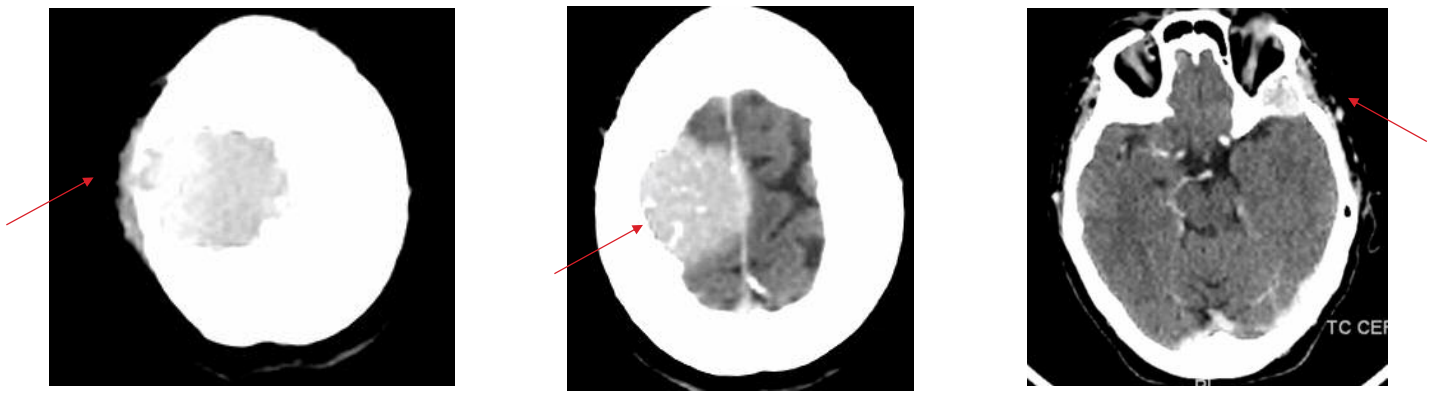

- Lesión en convexidad parietal derecha (exo y endofítica).
- Lesión en ala mayor del esfenoides izquierda.

ESTUDIO DE EXTENSIÓN

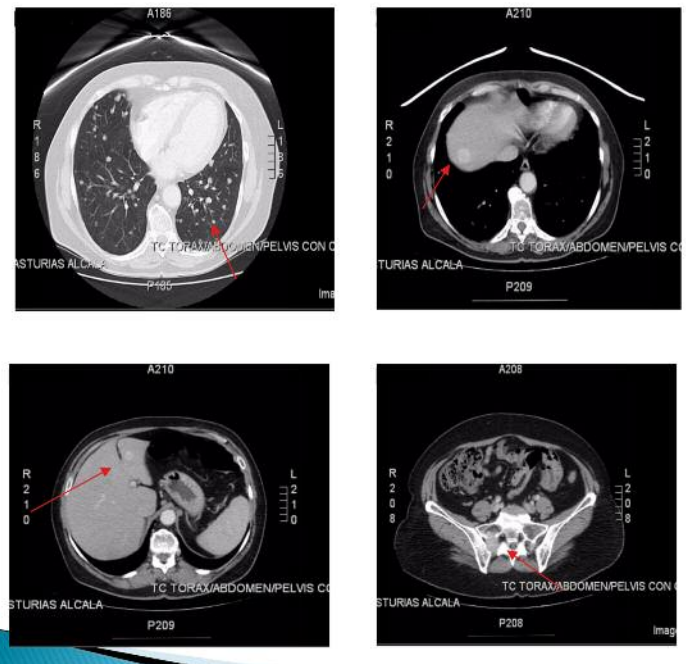

Afectación MTX múltiple

- **TÓRAX:** Nódulos pulmonares múltiples con patrón "en suelta de globos"
- **ABDÓMEN:** Dos LOES hiperintensas, una localizada en el segmento hepático VIII y otra en el segmento hepático IV.
- **PELVIS**: A nivel de ala sacra derecha se visualiza una lesión lítica de 24 x 26 mm.

ECO- PAAF DE LESIÓN CRANEAL

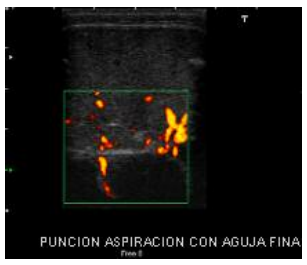

- **Citología maligna: Metástasis de carcinoma folicular de tiroides.**

- TSH: 3.42 µU/ml Ac. Antitiroglobulina 15.8 IU/ml. **Tiroglobulina 5300 ng/ml.**

- **DIAGNOSTICO**
- **Carcinoma folicular de tiroides estadio IV con metástasis pulmonares, hepáticas y óseas.**

COMITÉ DE TUMORES

- Se decide:
  - **Tratamiento quirúrgico** de las metástasis craneales.
  - **Tratamiento con radioyodo** de las metástasis
  - Tratamiento con **Sorafenib** en función de la respuesta a tratamientos previos.

TRATAMIENTO QUIRÚRGICO

- **Neurocirugía en dos tiempos:**

- **Febrero/13: craneotomía parietal derecha** con extirpación de lesión altamente vascular con componentes epicraneal, óseo e intracraneal extradural.

- **Marzo/13: craneotomía pterional izquierda** y extirpación de LOE ósea metastásica en pared lateral de la órbita.

AP: metástasis de carcinoma folicular de tiroides.

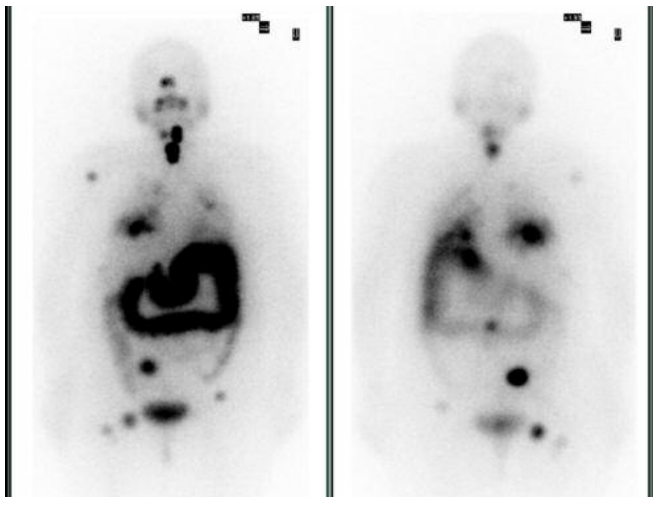

- **Mayo/13 primera dosis: 200 mCi I131.**
- **RCT post-tratamiento**: Múltiples depósitos patológicos, en territorio cervical, en relación con **adenopatías/ restos tiroideos,** en **ambos pulmones** y en **territorio óseo** a nivel de húmero derecho, columna lumbar, territorio sacro derecho, cabeza diáfisis proximal del fémur derecho e iliaco izquierdo.

PET TC JUNIO 2013

- Múltiples depósitos **óseos** patológicos a nivel del cóndilo mandibular izquierdo, columna cervical Dorsal , Lumbar, ala sacra D, iliaco izq, humero D y fémur D.
- **Metástasis pulmonares** bilaterales (st campos inferiores).
- **Hígado**: segmento VIII y IV.

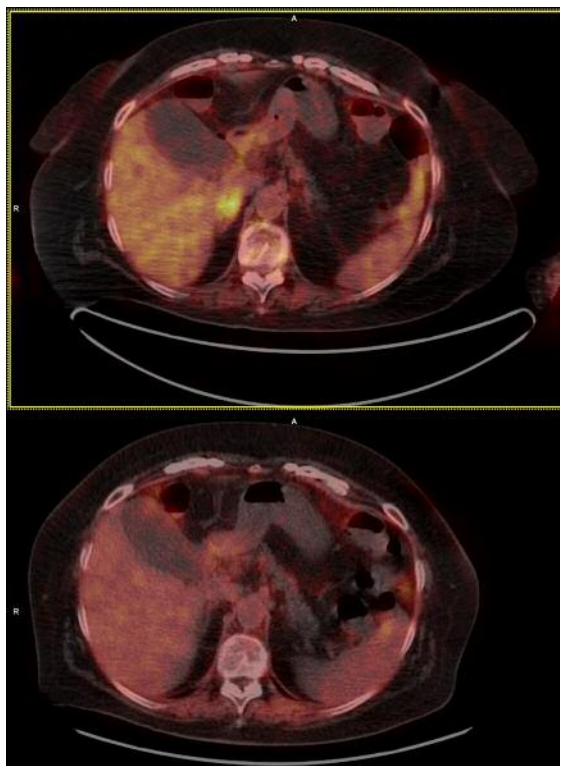

COMITÉ DE TUMORES

- Ante la presencia de **lesiones en PET TAC que no mostraban captación en el rastreo corporal con radioyodo**, se recomienda:
- Iniciar tratamiento con **Sorafenib**
- Continuar con tratamiento con **Radioyodo** para las lesiones captantes del radioyodo.

SORAFENIB

- **Agosto/13:** Se inicia **Sorafenib 800mg/d.**
- **Diciembre/13 segunda dosis: 200 mCi de I131**
  Tg tras Thyrogen: 8410 ng/ml. RCT tras I131:Mtx de distribución similar a previo.

- **PET-TC Abril 2014:** Afectación mestastásica múltiple a nivel pulmonar bilateral, hepático y ósea extensa. **Disminución de la intensidad de captación, extensión y número de las lesiones conocidas** sugestiva de **respuesta parcial** al tratamiento**.**

- **Junio/14 tercera dosis**: **200 mCi de I131** Tg tras thyrogen: 13810 ng/ml
  RCT tras I131: Sin cambios respecto a rastreo Diciembre/13.

COMITÉ DE TUMORES

PET-TC Octubre 2014: Afectación metastásica múltiple a nivel pulmonar bilateral, hepático y óseo. **Progresión, con aumento del número e intensidad de los depósitos patológicos.**

COMITÉ:

- **Tumor radiorefractario** : no dosis adicionales de radioyodo
- **Cambio a 2º línea de tratamiento.**

Diciembre/14: Se inicia **Pazopanib 800mg/d**.

PAZOPANIB

- **PET TC Marzo 2015**: **Progresión a nivel pulmonar** y estabilidad e incluso **menor actividad** metabólica de las metástasis hepáticas y óseas.

- **COMITÉ:**
  Mantener **Pazopanib** y **embolización de las metástasis pulmonares (Radiología intervencionista Julio 2015).**

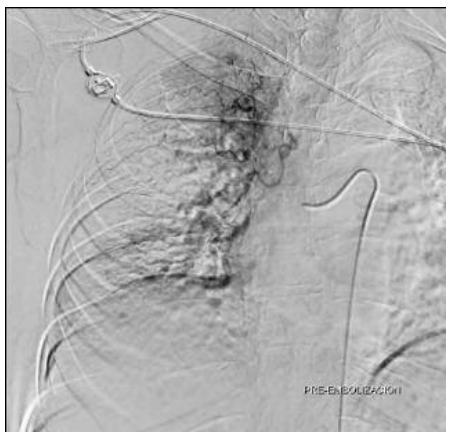

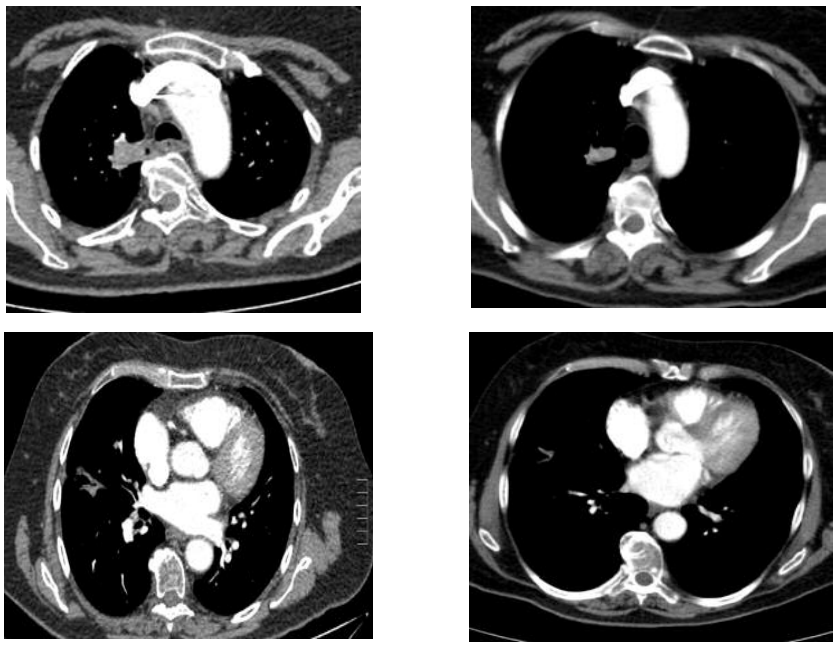

TC postembolización Agosto 2015: Disminución del 60-70 % del tamaño de la masa pulmonar ubicada en **LSD** así como de la masa mal delimitada de **LM**. Micro nódulos pulmonares bilaterales sin cambios.

Embolización metástasis hepáticas

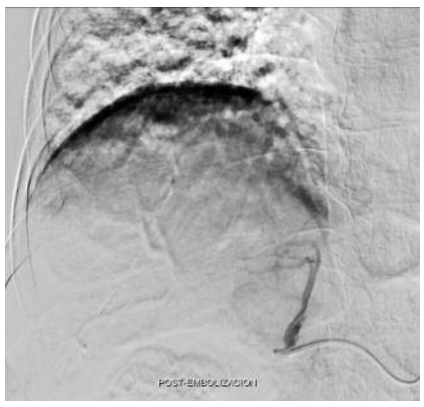

Embolización y cementación de lesión ósea acetábulo derecho (riesgo de fractura).

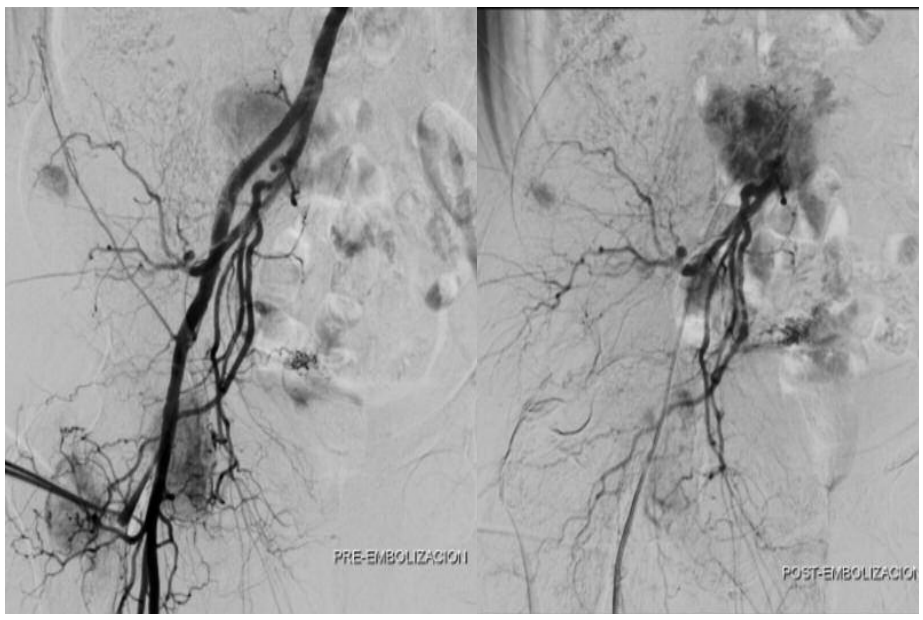

LENVATINIB

- **PET-TC mayo 2016 progresión de mtx óseas** (estabilidad pulmonar y hepática).
- **COMITÉ**: Se inicia **Lenvatinib 24mg/d** Junio 2016.
- **Mantenimiento durante dos años.**
  - A los 2 meses del tratamiento requirió suspensión temporal por HTA y proteinuria con sd nefrótico. Cuando la proteinuria < 1g/d se reinició a **14 mg/d.** Una vez controladas la HTA y proteinuria con enalapril y carvedilol, se aumentó la dosis a **20 mg/d**.
  - En **abril 2017** requirió nueva reducción temporal de dosis a **14 mg/d** por astenia intensa y pérdida de peso. PET TAC estable
  - Se reintrodujo lenvatinib a dosis de **20 mg/d** con descansos de fin de semana, lo cual permitió mantener el tratamiento con una tolerancia aceptable y estabilidad de las metástasis.

EVOLUCION FINAL

- **Febrero 2018**: **Hemorragia intraventricular.**
- En **TC de control** una vez resuelta la hemorragia, se observan lesiones compatibles con **mtx intraventriculares.**

- Recibió **8 sesiones de RT holocraneal**.
- Deterioro NRL progresivo: **FALLECIMIENTO 20/3/18.**

RESUMEN

Mujer con **Carcinoma Folicular de tiroides avanzado**, con **metástasis pulmonares, hepáticas y óseas** desde el diagnóstico, que recibió tratamiento con **Radioyodo (dosis total 600 mCi)**, así como tratamiento sistémico con tres líneas de inhibidores de la tirosin kinasa (**Sorafenib, Pazopanib y Lenvatinib**) y tratamiento locorregional de las metástasis (**Neurocirugía** de las lesiones craneales óseas, **Embolización** de metástasis hepáticas, pulmonares y óseas así como **RT holocraneal** tras aparición de metástasis cerebral).

Gracias

Segundo premio
al mejor caso clínico

"CARCINOMA ANAPLÁSICO DE TIROIDES: UNA HISTORIA DIFERENTE"

Dra. Belén Caramelo

Servicio de Oncología Médica. H. Universitario Marqués de Valdecilla. Santander

GRUPO ESPAÑOL DE TRATAMIENTO DE TUMORES DE CABEZA Y CUELLO

GEORCC GRUPO ESPAÑOL DE ONCOLOGÍA RADIOTERÁPICA EN CABEZA Y CUELLO

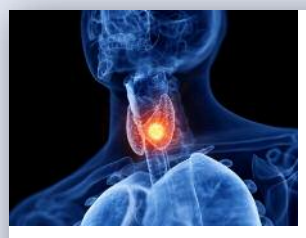

CARCINOMA ANAPLÁSICO DE TIROIDES "UNA HISTORIA DIFERENTE"

BELEN CARAMELO HERNÁNDEZ
R5 ONCOLOGÍA MÉDICA
HOSPITAL UNIVERSITARIO MARQUÉS DE VALDECILLA (SANTANDER)

COAUTORES: Carlos López (Oncología Médica), Clara Isabel Caballero (Anatomía Patológica) y Javier Freire (Biología Molecular)

- Mujer, 42 años
- Ama de casa
- Sin hábitos tóxicos
- Cólico nefrítico con nefrolitiasis bilateral (2009)
- Hiperparatiroidismo primario con hipercalcemia grave → resección adenoma paratiroideo dcho
- Colesteatoma en oído dcho
- No antecedentes familiares oncológicos

MAYO 2016

MOTIVO DE CONSULTA:

- Aparición de una masa en región laterocervical dcha
- Crecimiento progresivo en los últimos 3 meses
- Sin otros síntomas

EXAMEN FÍSICO:

- ECOG 0
- Peso 88 Kg, Talla 161 cm
- Cuello: Masa de 5 cm de consistencia pétrea en lóbulo tiroideo dcho, no dolorosa.
- Sin adenopatías

PRUEBAS COMPLEMENTARIAS

- **Ecografía de cuello**:
  - Crecimiento del lóbulo tiroideo dcho a expensas de formación nodular sólida de 6 cm
  - De aspecto heterogéneo
  - Con calcificación en su interior
  - Con escasa vascularización intralesional
- **PAAF**: Células malignas.
- **TC CORPORAL**: Sin enfermedad a distancia.

→ **CIRUGÍA**

PRIMER CONCURSO DE **CASOS CLÍNICOS MULTIDISCIPLINARES** EN CÁNCER DE TIROIDES

Tiroidectomía total + vaciamiento ganglionar central + linfadenectomía laterocervical dcha radical modificada

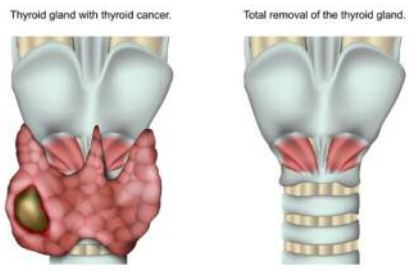

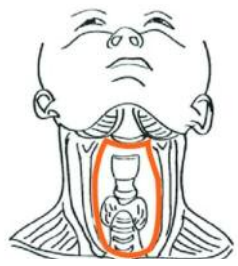

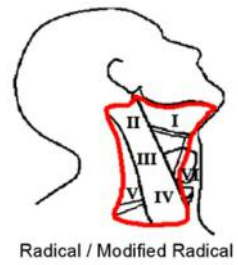

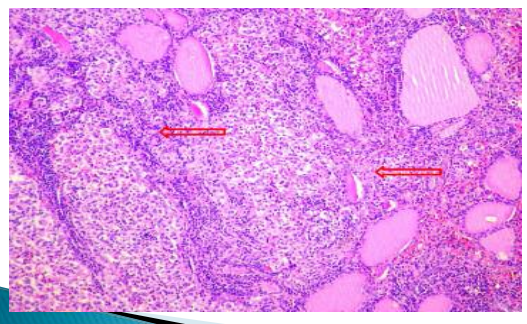

- **Carcinoma anaplásico** que ocupa de manera difusa todo el lóbulo tiroideo derecho con un diámetro de 7.5 cm, con extensión extratiroidea (grasa y músculo), rotura capsular, permeación vascular, bordes quirúrgicos afectos
- Metástasis en **8** de los 16 ganglios extirpados.
- **Microcarcinoma papilar de patrón folicular de 2,8 mm**

Carcinoma anaplásico de tiroides pT4b pN1a cM0, Estadio IVB

CARCINOMA ANAPLÁSICO DE TIROIDES

- 1% de los tumores de tiroides
- **Características:**
  - Muy indiferenciado
  - Extremadamente agresivo
  - Rápido crecimiento
  - Predisposición mtx en pulmón, cerebro y hueso
- Tumor tiroideo diferenciado: 20% previo, 30% coexiste al diagnóstico
- **Pobre pronóstico:** mediana de SG de 6 meses, 20% vivos al año
- **Tto:**
  - Cirugía + RT +/- QT
  - Traqueostomía paliativa
  - Enfermedad avanzada: cisplatino y/o doxorrubicina
  - 2ª línea: TKI o tto dirigido (dabra + trame en *BRAFmut*, Larotrectinib si *NTRK*)

GRUPO ESPAÑOL DE TRATAMIENTO DE TUMORES DE CABEZA Y CUELLO

GEORCC GRUPO ESPAÑOL DE ONCOLOGÍA RADIOTERÁPICA EN CABEZA Y CUELLO

PRIMER CONTROL TRAS LA CIRUGÍA:

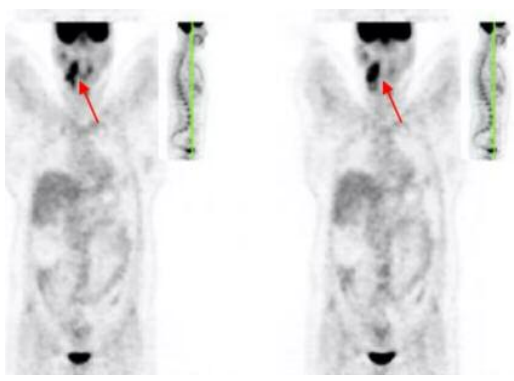

COMITÉ MULTIDISCIPLINAR → COMPLETAR LINFADENECTOMÍA DCHA

- Metástasis en **2** de los 10 ganglios extirpados, con extensa permeación vascular y linfática
- Sin poderse conseguir márgenes quirúrgicos adecuados

COMITÉ MULTIDISCIPLINAR → COMPLETAR TTO CON QT-RT

- **2 ciclos** de ***cisplatino*** concomitante
  - Muy buena tolerancia

- **60 Gy** → lecho del vaciamiento cervical dcho y tiroidectomía
- **54 Gy** → áreas ganglionares cervicales restantes biltarerales y mediastínicas superiores
  - Radiodermitis grado 2

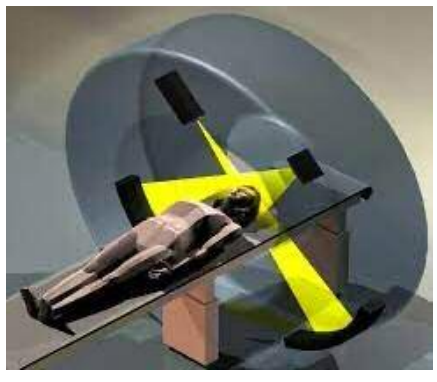

PRIMER CONTROL TRAS QT-RT:

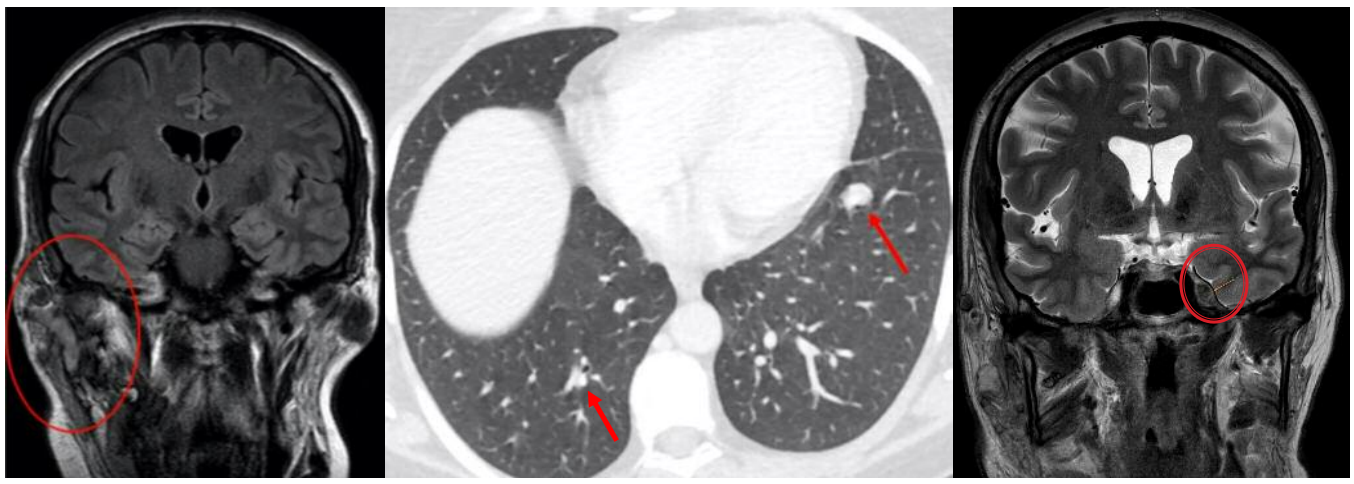

NGS (Oncomine®)→ Sin dianas accionables

Abril 2017: Inicia *Lenvatinib* 24 mg/día

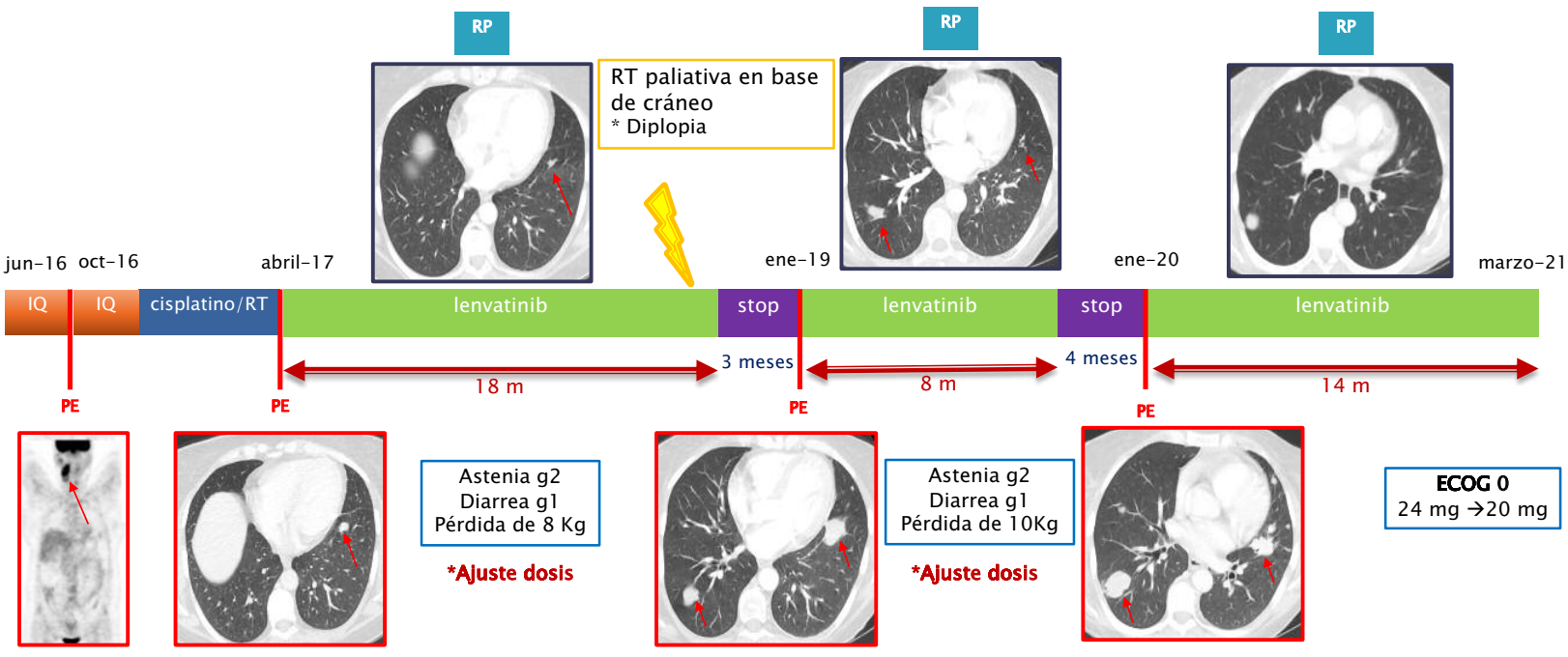

GRUPO ESPAÑOL DE TRATAMIENTO DE TUMORES DE CABEZA Y CUELLO

GEORCC GRUPO ESPAÑOL DE ONCOLOGÍA RADIOTERÁPICA EN CABEZA Y CUELLO

¿QUÉ PODEMOS CONCLUIR DE ESTE CASO?

Importancia del tto multidisciplinar
1. Cirugía→rescate
2. QT + RT
3. TKI

Búsqueda de dianas terapéuticas
NGS

Dependencia al TKI
Ajuste de dosis
Stop/Reinicio

Larga supervivencia
Paciente viva a los 5 años del diagnóstico
ECOG 0

MUCHAS GRACIAS

Presentados en el Seminario de casos clínicos de cáncer de tiroides

"COMPORTAMIENTO AGRESIVO Y EVOLUCIÓN DE CARCINOMA INDIFERENCIADO DE TIROIDES"

Dr. Carlos Alonso

Servicio de Endocrinología. Hospital Universitario Central de Asturias. Oviedo

"TOXICIDADES NO ESPERADAS Y FACTORES DE MAL PRONÓSTICO EN CARCINOMA MEDULAR DE TIROIDES"

Dra. Lola Delamo

Servicio de Oncología Médica. Hospital Sant Joan de Reus. Tarragona

"SALVANDO EL CANAL MEDULAR: MANEJO Y EVOLUCIÓN DE UN CARCINOMA POBREMENTE DIFERENCIADO DE TIROIDES"

Dra. Berta Sanvictor

Servicio de Oncología Radioterápica. Hospital Universitario 12 de Octubre. Madrid

"CARCINOMA PAPILAR DE TIROIDES CON MUTACIÓN DE BRAFV600E Y DIFERENCIACIÓN ESCAMOSA"

Dra. Zara Vidales

Servicio de Oncología Médica. ICO. Hospitalet. Barcelona

PRIMER CONCURSO DE **CASOS CLÍNICOS MULTIDISCIPLINARES** EN CÁNCER DE TIROIDES

"COMPORTAMIENTO AGRESIVO Y EVOLUCIÓN DE CARCINOMA INDIFERENCIADO DE TIROIDES"

Dr. Carlos Alonso

Servicio de Endocrinología. Hospital Universitario Central de Asturias. Oviedo

GRUPO ESPAÑOL DE TRATAMIENTO DE TUMORES DE CABEZA Y CUELLO

GEORCC GRUPO ESPAÑOL DE ONCOLOGÍA RADIOTERÁPICA EN CABEZA Y CUELLO

Grupo Español de Tratamiento de Tumores de Cabeza y Cuello

GEORCC GRUPO ESPAÑOL DE ONCOLOGÍA RADIOTERÁPICA EN CABEZA Y CUELLO

Seminario casos clínicos en cáncer de Tiroides

COMPORTAMIENTO AGRESIVO Y EVOLUCIÓN DE CARCINOMA DE TIROIDES POBREMENTE DIFERENCIADO

Carlos Alonso Felgueroso[1], Soraya Lanes Iglesias[1], Cecilia Sánchez Ragnarsson[1], Patricia Botas Cervero[1], Andrés Coca Pelaz[2], Luis Manuel Fernández Fernández[3], Luis Javier Olay Gayoso[4]

Servicio de Endocrinología y Nutrición[1], Servicio de Otorrinolaringología[2], Servicio de Anatomía Patológica[3], Servicio de Oncología Radioterápica[4]. Hospital Universitario Central de Asturias

Antecedentes Personales

- Mujer, 71 años.
- Seguimiento en un hospital comarcal.
- Diabetes Mellitus tipo 1 diagnosticada a los 60 años.
- No hipertensión arterial, no dislipemia.
- 1989: **Bocio**, nódulo tiroideo izquierdo frío con calcificación en rx cervical.
- 2009: Aumento brusco y doloroso cervical anterior izquierda. Sospecha **hemorragia** intraquística. PAAF benigna.

Historia actual

- 07/2017: En revisión de diabetes se observa crecimiento de bocio:
  - **Ecografía**: LTI aumentado de tamaño (6 x 6 x 8 cm), con múltiples nódulos convergentes, algunos de ellos completamente calcificados.
  - **TC cervical:** crecimiento de glándula tiroidea a expensas del LTI (7 x 7 x 10 cm), con amplia extensión **intratorácica**, con múltiples lesiones ocupantes de espacio interior algunas de ellas calcificadas. Presentaba un **efecto masa** significativo, con desplazamiento de la línea media desde cartílago tiroideo, deformando la luz traqueal.

07/2017: TC

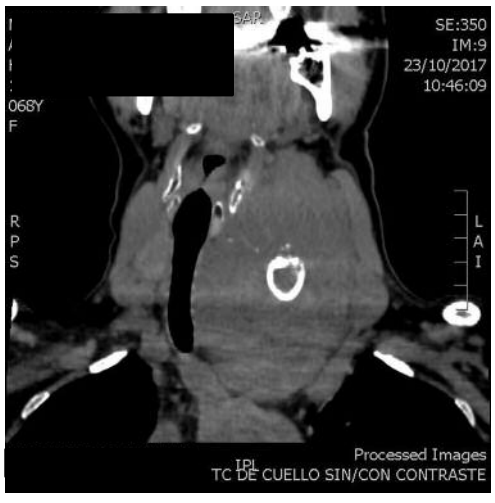

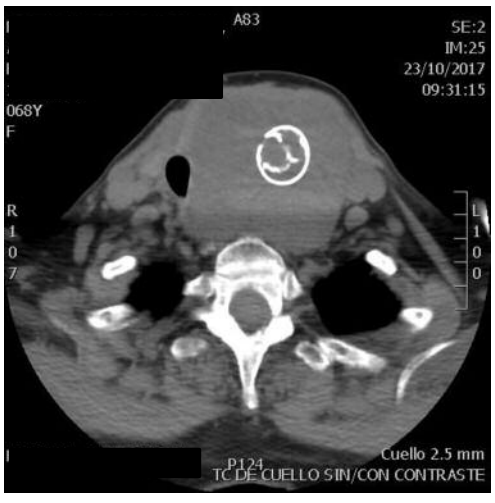

Historia actual

- PAAF nódulo algo hipoecogénico en margen externo de la glándula: Bethesda IV, **neoplasia folicular**.
- Se remite a Otorrinolaringología del Hospital de referencia, por contar con sº de Cirugía Torácica .
  - 01/2018 **Hemitiroidectomía izquierda:** Gran bocio multinodular a expensas del hemitiroides izqdo e istmo que ocupaba el lado izqdo del cuello desde la altura de la amígdala palatina izqda hasta apoyarse en el cayado de la aorta. Gran desplazamiento del esófago y de la tráquea con compresión de la misma (calibre menor de 1 cm).
  - Anatomía patológica (Revisada y realizada por patólogo experto): **hiperplasia nodular**.

Historia actual

- Unos meses después: Consulta en ORL por **crecimiento** de nuevo de masa laterocervical y submandibular izquierda.
  - **06/2018 Ecografía**: masa hipoecoica, vascularizada, adyacente a área de tiroidectomía, de aproximadamente 61 x 22 mm, con algún área quística, a descartar patología maligna dada la ecogenicidad y el rápido crecimiento. No se puede descartar que sea una adenopatía.
  - **PAAF**: Hiperplasia nodular, Bethesda II (remanente tiroideo).

06/2018 Ecografía

Historia actual

- 08/2018: **Exéresis** de masa izquierda:
  - AP: **Carcinoma** de tiroides **pobremente diferenciado**, 5cm, con invasión linfovascular extensa, margen en contacto con músculo. Dos adenopatías malignas.
    - TTF-1: Positivo.
    - Tiroglobulina: Negativo.
    - Peroxidasa tiroidea: Negativo.
    - CD56: Positivo.
    - Gallectina3: Negativo.
    - HBME-1: Negativo.
    - Citoqueratina19: Negativo.
    - PAX-8: Positivo.
    - Calcitonina: Negativo.
    - Índice de proliferación KI67: aproximadamente el 20%.
    - ERG: Positivo
- 09/2018: **Hemitiroidectomía** derecha que completa total.
  - AP: **Microcarcinoma** papilar variante folicular.

Historia actual

- 10/2018: **I-131** 125 mCi.
  - En rastreo a las 48h se objetiva exclusivamente un acúmulo central, en región cervical anterior media, compatibles con restos tiroideos y/o tirogloso. Presencia de anticuerpos antitiroglobulina que hacen poco valorable la Tg.

- 01/2019: **PET/TC** FDG-F18:
  - Varios **nódulos** hipercaptantes (SUVmáx 13.2 g/ml) sugestivos de malignidad en el **lecho quirúrgico**. Varias **adenopatías** laterocervicales hipermetabólicas en región parafaríngea izquierda (SUVmáx 15.85g/ml, 27x33x44mm), espacio faríngeo posterior prevertebral (SUVmáx 23.09 g/ml, 24x22x28) y en niveles ganglionares II- III- IV izquierdos (SUVmáx 23.23 g/ml). Todas las adenopatías sugestivas de metástasis ganglionares. **Múltiples nódulos pulmonares** bilaterales hipermetabólicos (SUVmáx LSD 13.01 g/ml), también sugestivos de malignidad.

01/2019: PET/TC

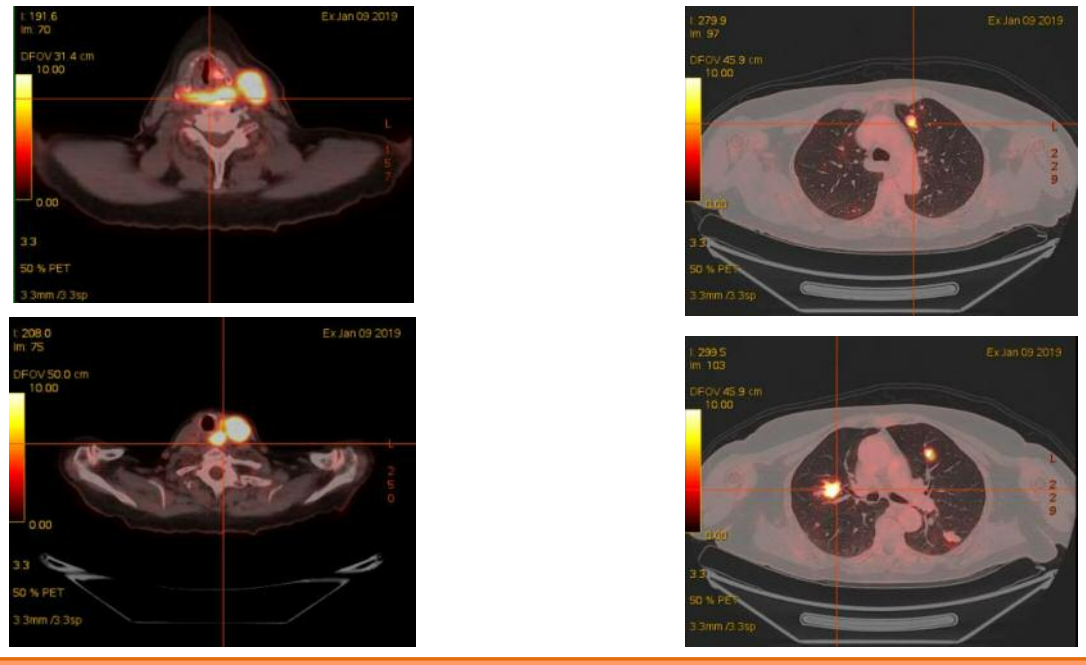

Historia actual

- 02/2019: Considerándose inoperable, tras comentarse en comité multidisciplinar, valoración por Oncología Radioterápica:
  - **Radioterapia** paliativa región laterocervical izquierda: acelerador lineal, fotones de alta energía y técnica de radioterapia 3D planificada bajo TAC, se administran 40 Gy en 15 sesiones.
  - Efectos secundarios: Ingreso puntual en ORL por disnea aguda, que mejora con tratamiento esteroideo.

Historia actual

- 03/2019: Se solicita Lenvatinib, no aprobado (CURM considera más coste efectivo el Sorafenib). Se inicia **Sorafenib 400mg/12h** tras radioterapia. Descenso ligero de dosis por complicaciones (Eritrodisestesia palmo-plantar, ezcema extenso, alopecia, náuseas).

- 06/2019: **PET/TC**: ligera disminución del tamaño y metabolismo de los múltiples nódulos metastásicos descritos en lecho tiroideo izquierdo y algunos ganglios cervicales izquierdos, con **aumento** del metabolismo y extensión de otras **adenopatías cervicales**. Todos los hallazgos continúan siendo sugestivos de malignidad. También se describe **aumento** del metabolismo de los **nódulos pulmonares** bilaterales.

06/2019: PET/TC

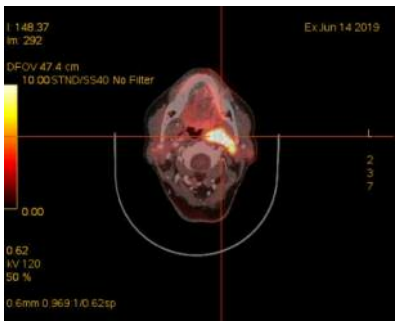

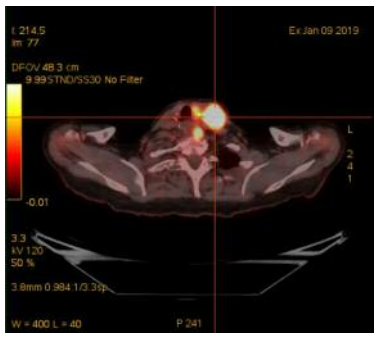

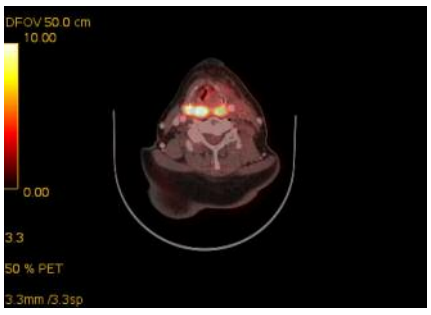

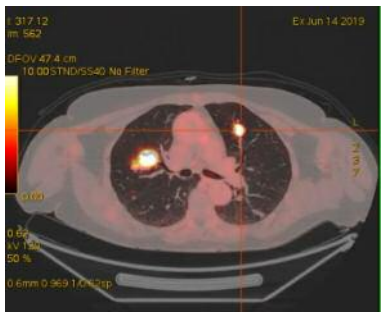

Historia actual

- 08/2019: Ante progresión se inicia **Lenvatinib** 4mg/24h, hasta 20mg/24h.
- 01/2020: **PET/TC** control: evolución favorable con **disminución** de tamaño y metabolismo de las lesiones **cervicales** y **pulmonares** bilaterales, aunque continúan siendo hipermetabólicas y compatibles con afectación neoplásica residual. Además, aparición de ganglio hipermetabólico nivel precarinal, sugestivo de malignidad.

01/2020 PET/TC

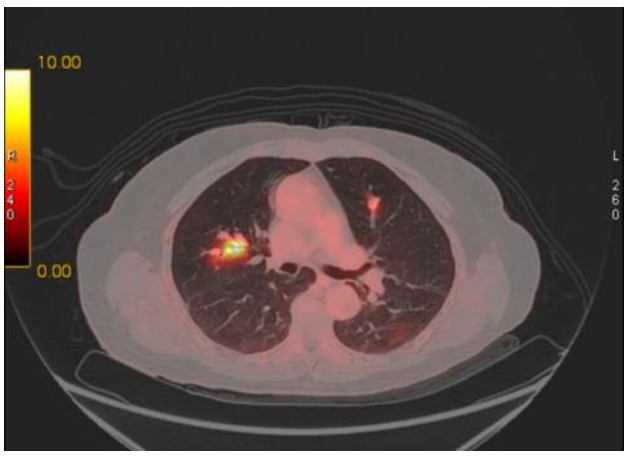

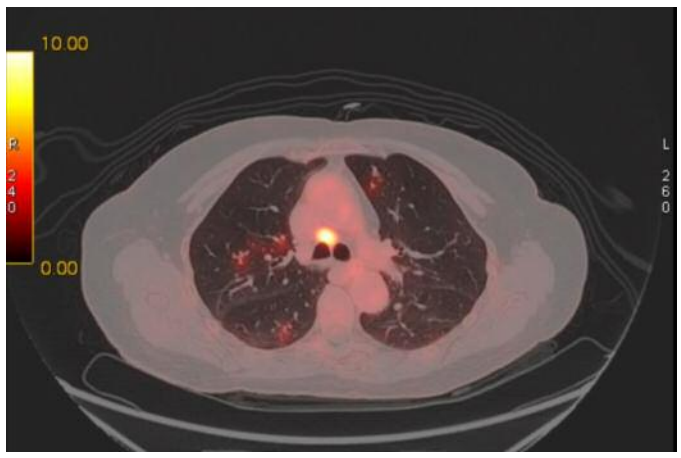

Historia actual

- Tras inicio de Lenvatinib:
  - HTA (actualmente con 3 fármacos) , albuminuria, anorexia y pérdida ponderal que requiere soporte nutricional con suplementos orales (ha llegado a ser del 8% de su peso inicial) y astenia (ninguna grado 3 o más). También precisó aumento significativo de dosis de levotiroxina.
  - Además ha desarrollado déficit de vit B12, vitíligo y se solicitó , ante los datos publicados por el grupo de Fugazzola[1] y el acúmulo de problemas autoinmunes, ACTH y cortisol, encontrando disfunción subclínica (elevación significativa de ACTH) , iniciando tratamiento con hidrocortisona, con dudosa mejoría de la astenia.

1. Colombo, Carla, et al. «Primary Adrenal Insufficiency During Lenvatinib or Vandetanib and Improvement of Fatigue After Cortisone Acetate Therapy». *The Journal of Clinical Endocrinology & Metabolism*, vol. 104, n.º 3, marzo de 2019, pp. 779-84. *DOI.org (Crossref)*, doi:10.1210/jc.2018-01836.

Historia actual

- 05/2021 **TC control**:
  - Se aprecian un crecimiento sutil pero evidente de las adenopatías localizadas en la profundidad del espacio parafaríngeo izquierdo y en la estación II homolateral. Estabilización de adenopatía retro-esofágica izquierda de 15 mm. Estabilidad de lesiones a nivel pulmonar.

Discusión

- Caso complejo que requiere valoración por múltiples especialistas.
- Diferencia entre citologías, resultado de anatomía patológica inicial, y comportamiento y diagnóstico del tumor.
- Hallazgo incidental de microcarcinoma papilar en LTD.

Discusión

- Cambios que podrían haber alterado la enfermedad:
  - No comentado en comité multidisciplinar tras reaparición de masa izquierda por ser la PAAF benigna. Ante rápido crecimiento inicial y tamaño previo, la sospecha de malignidad era elevada y la actuación podría haber sido más agresiva.
  - Aprobación de solicitud de Lenvatinib inicialmente.
- Actualmente paciente estable, tolerando Lenvatinib 10mg/24h, a seguimiento por Endocrinología, Otorrinolaringología y Oncología Radioterápica.

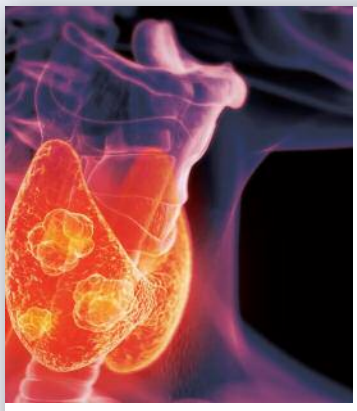

Grupo Español de Tratamiento de Tumores de Cabeza y Cuello

GEORCC GRUPO ESPAÑOL DE ONCOLOGÍA RADIOTERÁPICA EN CABEZA Y CUELLO

Seminario casos clínicos en cáncer de Tiroides

COMPORTAMIENTO AGRESIVO Y EVOLUCIÓN DE CARCINOMA DE TIROIDES POBREMENTE DIFERENCIADO

Carlos Alonso Felgueroso[1], Soraya Lanes Iglesias[1], Cecilia Sánchez Ragnarsson[1], Patricia Botas Cervero[1], Andrés Coca Pelaz[2], Luis Manuel Fernández Fernández[3], Luis Javier Olay Gayoso[4]

Servicio de Endocrinología y Nutrición[1], Servicio de Otorrinolaringología[2], Servicio de Anatomía Patológica[3], Servicio de Oncología Radioterápica[4]. Hospital Universitario Central de Asturias

PRIMER CONCURSO DE **CASOS CLÍNICOS MULTIDISCIPLINARES** EN CÁNCER DE TIROIDES

"TOXICIDADES NO ESPERADAS Y FACTORES DE MAL PRONÓSTICO EN CARCINOMA MEDULAR DE TIROIDES"

Dra. Lola Delamo

Servicio de Oncología Médica. Hospital Sant Joan de Reus. Tarragona

GRUPO ESPAÑOL DE TRATAMIENTO DE TUMORES DE CABEZA Y CUELLO

GEORCC GRUPO ESPAÑOL DE ONCOLOGÍA RADIOTERÁPICA EN CABEZA Y CUELLO

PRIMER CONCURSO DE **CASOS CLÍNICOS MULTIDISCIPLINARES** EN CÁNCER DE TIROIDES

Grupo Español de Tratamiento de Tumores de Cabeza y Cuello

GEORCC GRUPO ESPAÑOL DE ONCOLOGÍA RADIOTERÁPICA EN CABEZA Y CUELLO

Seminario casos clínicos en cáncer de Tiroides

TOXICIDADES NO ESPERADAS Y FACTORES DE MAL PRONÓSTICO EN CARCINOMA MEDULAR DE TIROIDES.

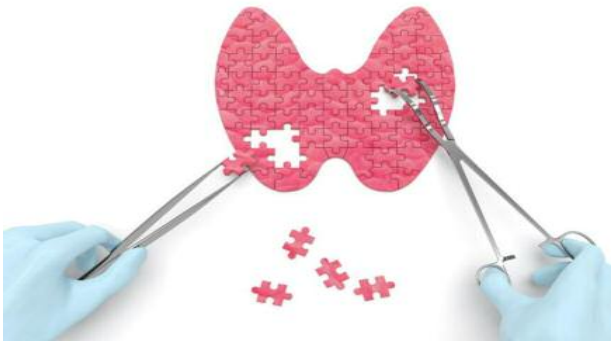

Dra. Lola Delamo Palomares

Hospital Universitari Sant Joan REUS

GRUPO ESPAÑOL DE TRATAMIENTO DE TUMORES DE CABEZA Y CUELLO

GEORCC GRUPO ESPAÑOL DE ONCOLOGÍA RADIOTERÁPICA EN CABEZA Y CUELLO

INTRODUCCIÓN

- Cáncer de tiroides: neoplasia endocrina más frecuente y representa alrededor del 3% de la incidencia mundial de cáncer.
- ♀ > ♂
- Factor de riesgo: radiación ionizante.
- Clasificiación en diferentes subtipos.
- Carcinoma medular de tiroides: derivado de células C, representa el 4% de la patología maligna tiroidea.
- Forma de presentación: esporádica (75%), familiar (25%).

Gallardo E, Medina J, Sánchez J C. SEOM clinical guideline thyroid cancer (2019). Clin Transl Oncol. 2020;22;223–235.

CASO CLÍNICO

- Paciente femenina de 50 años sin alergias medicamentosas conocidas ni antecedentes patológicos de interés.
- Primer síntoma en Noviembre 2020: Cervicalgia.
- Exploración física: masa cervical de consistencia dura a la palpación y adenopatias cervicales móviles.

Exploraciones complementarias

- Ecografia cervical: en el lóbulo izquierdo tiroideo se observa gran nódulo de predominio sólido y de márgenes lobulados en tercio medio con dimensiones de 47x27x30mm (CCxAPxLL), hipoecoico, heterogéneo, asociado a pequeñas calcificaciones groseras.

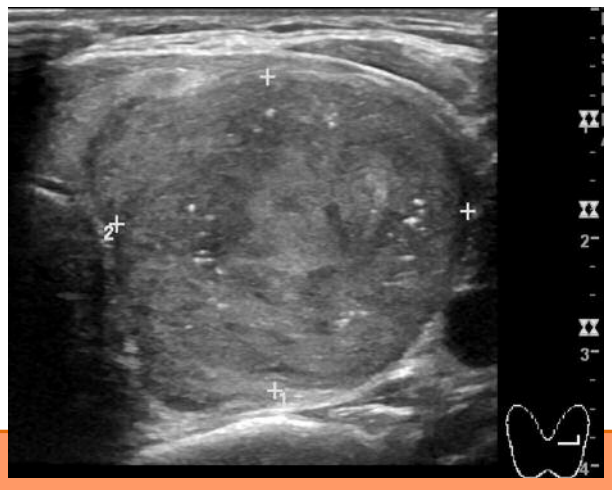

Exploraciones complementarias

- PAAF del nódulo con resultado anatomopatológico de carcinoma medular de tiroides con diferenciación neuroendocrina de célula pequeña.

- Analítica sanguínea: Hb 11.2g/dl, Plaquetas 131000/mc. TG 51ng/ml (VN 3.5-77). Marcadores tumorales: CEA 358.8ng/ml (VN 0-5), Calcitonina 278pg/ml (VN 0.01-5), CA 19.9 4505/ml (VN 0-37).

MARCADORES TUMORALES

- Calcitonina: marcador diagnóstico, predictivo y pronóstico.
- CEA: marcador predictivo y pronóstico.
- ¿Qué papel tiene el CA 19.9?



CA 19.9

SPECIAL FEATURE
Clinical Case Seminar

Medullary Thyroid Cancer Secreting Carbohydrate Antigen 19-9 (Ca 19-9): A Fatal Case Report

Rossella Elisei, Loredana Lorusso, Cristina Romei, Valeria Bottici, Salvatore Mazzeo, Claudio Giani, Emilio Fiore, Liborio Torregrossa, Andrea Cacciato Insilla, Fulvio Basolo, Antonello Guerini, Alessandra Menghi, Alessandro Poletti, Luisa Cugudda, and Paolo Vitti

Elevated level of serum carbohydrate antigen 19.9 as predictor of mortality in patients with advanced medullary thyroid cancer

Rossella Elisei[1], Loredana Lorusso[1], Paolo Piaggi[1], Liborio Torregrossa[2], Giovanni Pellegrini[3], Eleonora Molinaro[1], Laura Agate[1], Valeria Bottici[1], Fabiana Pani[1], Andrea Cacciato Insilla[2], Francesca Casella[1], Raffaele Ciampi[1], Ilaria Tognetti[3], Gabriele Materazzi[2], Fulvio Basolo[2] and Cristina Romei[1]

[1]Endocrine Unit, Department of Clinical and Experimental Medicine and [2]Department of Surgical, Medical, Molecular Pathology, University of Pisa, Pisa, Italy and [3]Clinical Chemistry Laboratory, Azienda Ospedaliero-Universitaria Pisana, Pisa, Italy

Correspondence should be addressed to R Elisei
Email
rossella.elisei@med.unipi.it

European Thyroid Journal

Translational Thyroidology / Original Paper

Eur Thyroid J 2019;8:186–191
DOI: 10.1159/000497201

Received: October 30, 2018
Accepted after revision: January 22, 2019
Published online: April 2, 2019

CA19-9 as a Predictor of Worse Clinical Outcome in Medullary Thyroid Carcinoma

Renata Alencar[a, b] Daniel Barretto Kendler[b] Fernanda Andrade[a] Carla Nava[a] Daniel Bulzico[a] Cencita Cordeiro de Noronha Pessoa[a] Rossana Corbo[a, b] Fernanda Vaisman[a, b]

The tissue expression pattern of CA 19.9 is associated with oncological features in medullary thyroid carcinoma

Carla Vaz Ferreira Vargas[1] · Lucieli Ceolin[1] · Rafael Selbach Scheffel[1,2] · Antônio Felippe Benini[1] Márcia Silveira Graudenz[1,3] · Ana Luiza Maia[1]

Exploraciones complementarias

- TC cervical- tórax- abdomen: Nódulo tiroideo izquierdo heterogéneo de 35mm ya conocido y adenopatía patológica a nivel IIA. Múltiples metásasis pulmonares, óseas y hepáticas la de mayor de 15mm.

- Estudio genético de mutación en el gen RET: Negativo.

Exploraciones complementarias

- RMN cervical-dorsal-lumbar: Diversas lesiones infiltrativas óseas en el esqueleto axial. Lesión en cuerpo, elementos laterales y espinosa C7 y D4 con componente de partes blandas que condicionan compresión medular.

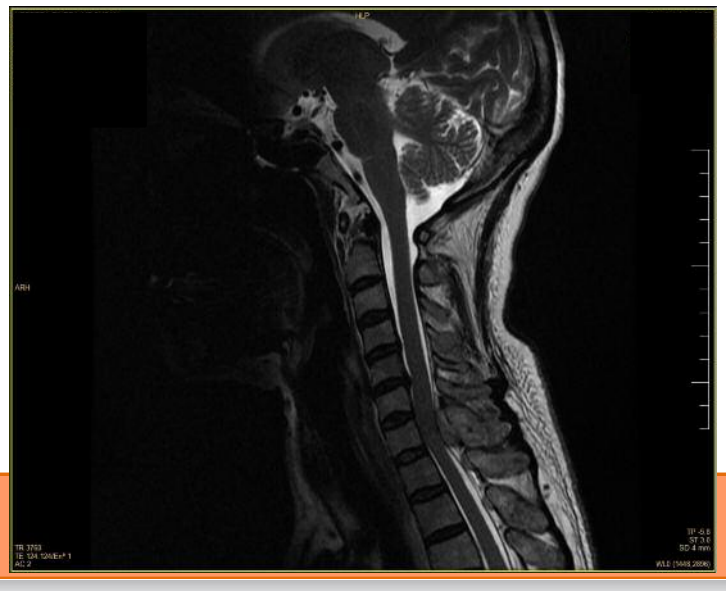

TRATAMIENTO ONCOESPECÍFICO

- Radioterapia descompresiva urgente. DT 20Gy (5Gy/fx).

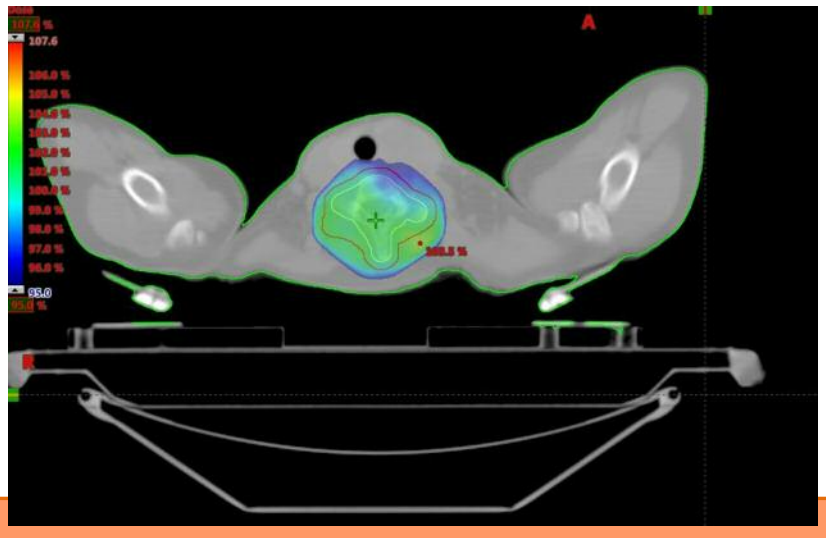

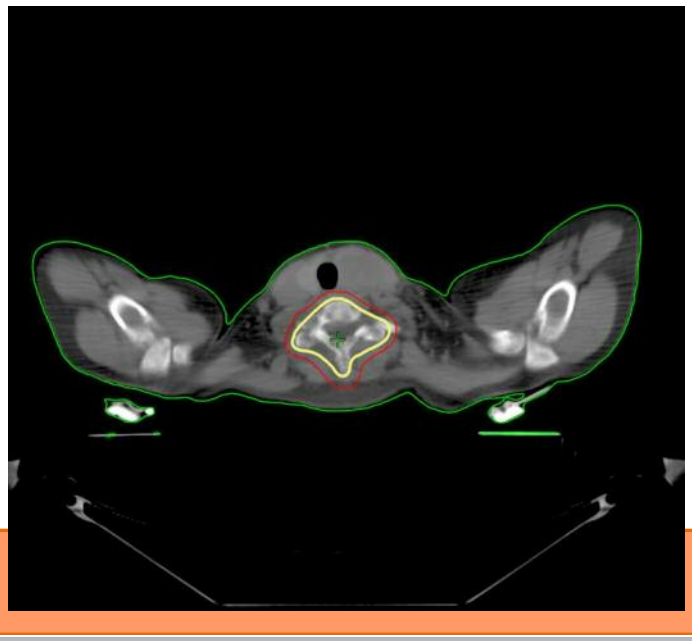

Cortesía de la Dra. Acosta

TRATAMIENTO ONCOESPECÍFICO

Management of advanced/metastatic disease

MTC

Systemic therapy and personalised medicine

- Cabozantinib [I, A] and vandetanib [I, A; ESMO-MCBS v1.1 score: 2] are the first-line systemic therapy for patients with progressive, metastatic MTC
- In patients with *RETM918T* or *RAS*-mutant MTCs, cabozantinib offers significant PFS and OS advantages over wild-type MTCs [II, C]
- There is little evidence to support the use of either ChT or radionuclide therapy in patients with MTC, although either might be considered when MKIs are contraindicated

Filetti S, Durante C, Hartl D, Leboulleux S, Newbold K, Berruti A. Thyroid cancer: ESMO Clinical Practice Guidelines for diagnosis, treatment and follow-up. 2019;30(12);1856–1883.

ENSAYO CLÍNICO ZETA

- **Ensayo clínico fase III**: aleatorizado, controlado con placebo, doble ciego.
- Objetivo primario: Supervivencia libre de progresión.
- Conclusión: prolongación significativa de la SLP en pacientes que recibieron vandetanib en comparación con placebo (30.5 vs 19.3 meses; HR 0.46, 95% CI 0.31–0.69, P<0.001).

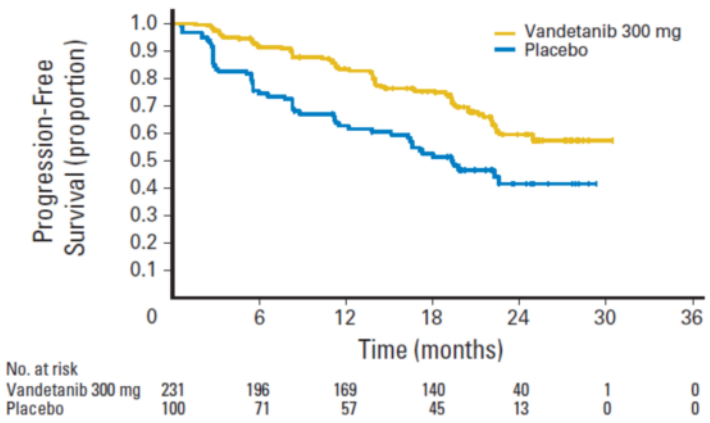

Tratamiento sistémico: Vandetanib 300mg/día.

Wells SA, Robinson BG, Gagel RF, Dralle H, Fagin JA, Santoro M, et al. Vandetanib in patients with locally advanced or metastatic medullary thyroid cancer: a randomized, double-blind phase III trial. J Clin Oncol. 2012;30(2):134–41.

A las dos semanas…

Escala *Eastern Cooperative Oncology Group* (Escala ECOG)

Puntaje	Descripción
0	Completamente activo, capaz realizar todas las actividades previas a la enfermedad, sin restricción
1	Restringido en actividad física extrema, capaz de caminar y realizar trabajos livianos, ej., trabajo en la casa liviano, trabajo de oficina
2	Capaz de caminar y de autocuidado pero incapaz de realizar cualquier tipo de trabajo. Deambula más de 50% de las horas que está despierto
3	Capaz de autocuidado limitado, se mantiene postrado o en silla más de 50% de las horas que está despierto
4	Completamente incapacitado. No puede realizar autocuidado. Totalmente confinado en cama o silla
5	Muerte

EFECTOS ADVERSOS

Table 4. Common Adverse Events (safety population)

Adverse Event	Vandetanib (300 mg) (n = 231) No.	%	Placebo (n = 99) No.	%
Any grade occurring with an incidence ≥ 10% overall				
Diarrhea	130	56	26	26
Rash	104	45	11	11
Nausea	77	33	16	16
Hypertension	73	32	5	5
Fatigue	55	24	23	23
Headache	59	26	9	9
Decreased appetite	49	21	12	12
Acne	46	20	5	5
Asthenia	34	14	11	11
Vomiting	34	14	7	7
Back pain	21	9	20	20
Dry skin	35	15	5	5
Insomnia	30	13	10	10
Abdominal pain	33	14	5	5
Dermatitis acneiform	35	15	2	2
Cough	25	10	10	10
Nasopharyngitis	26	11	9	9
ECG QT prolonged*	33	14	1	1
Weight decreased	24	10	9	9
Grade 3+ occurring with an incidence of ≥ 2% on either arm				
Diarrhea	25	11	2	2
Hypertension	20	9	0	
ECG QT prolonged*	18	8	1	1
Fatigue	13	6	1	1
Decreased appetite	9	4	0	
Rash	8	4	1	1
Asthenia	6	3	1	1
Dyspnea	3	1	3	3
Back pain	1	0.4	3	3
Syncope	0		2	2

*As defined according to the National Cancer Institute's Common Terminology Criteria for Adverse Events, v3 (see Results for the incidence of protocol-defined QTc prolongation as described in Methods, Safety and Tolerability).

EFECTOS ADVERSOS

- 35% de los pacientes tratados con vandetanib precisaron reducción de dosis.
- 12% interrumpieron el tratamiento debido a la toxicidad.
- Manejo toxicidad: reducción de dosis o stop tratamiento.

NO SE DESCRIBE TOXICIDAD HEMATOLÓGICA

A los tres meses…

Escala *Eastern Cooperative Oncology Group* (Escala ECOG)

Puntaje	Descripción
0	Completamente activo, capaz realizar todas las actividades previas a la enfermedad, sin restricción
1	Restringido en actividad física extrema, capaz de caminar y realizar trabajos livianos, ej., trabajo en la casa liviano, trabajo de oficina
2	Capaz de caminar y de autocuidado pero incapaz de realizar cualquier tipo de trabajo. Deambula más de 50% de las horas que está despierto
3	Capaz de autocuidado limitado, se mantiene postrado o en silla más de 50% de las horas que está despierto
4	Completamente incapacitado. No puede realizar autocuidado. Totalmente confinado en cama o silla
5	Muerte

EN RESUMEN

Paciente mujer afecta de carcinoma medular de tiroides con factores adversos de metástasis al diagnóstico, compresión medular, histología de diferenciación neuroendocrina y marcador Ca 19.9 elevado. También, toxicidad hematológica poco frecuente con vandetanib. A los tres meses de iniciar el tratamiento presenta respuesta radiológica y clínica con ECOG 0.

GRACIAS!

PRIMER CONCURSO DE **CASOS CLÍNICOS MULTIDISCIPLINARES** EN CÁNCER DE TIROIDES

"SALVANDO EL CANAL MEDULAR: MANEJO Y EVOLUCIÓN DE UN CARCINOMA POBREMENTE DIFERENCIADO DE TIROIDES"

Dra. Berta Sanvictor

Servicio de Oncología Radioterápica. Hospital Universitario 12 de Octubre. Madrid

GRUPO ESPAÑOL DE TRATAMIENTO DE TUMORES DE CABEZA Y CUELLO

GEORCC GRUPO ESPAÑOL DE ONCOLOGÍA RADIOTERÁPICA EN CABEZA Y CUELLO

Grupo Español de Tratamiento de Tumores de Cabeza y Cuello

GEORCC GRUPO ESPAÑOL DE ONCOLOGÍA RADIOTERÁPICA EN CABEZA Y CUELLO

Seminario casos clínicos en cáncer de Tiroides

Grupo Español de Tratamiento de Tumores de Cabeza y Cuello

GEORCC GRUPO ESPAÑOL DE ONCOLOGÍA RADIOTERÁPICA EN CABEZA Y CUELLO

Salvando el canal medular: manejo y evolución de un carcinoma pobremente diferenciado de tiroides

Sanvictor Beneito B., Rey Cárdenas M., Gutiérrez Oliet M., Jiménez Almonacid J.

-Mujer, 47 años.

-AP: No RAM. No FRCV. Exfumadora desde 2010 (IPA 5-10).

-A. Qx: salpinguectomía

-DEBUT Agosto/2020: acude a Urgencias por aparición de masa laterocervical izquierda, dolorosa, de rápido crecimiento (1 mes). La paciente no aqueja disnea, ni otra clínica compresiva.

-EF: Gran masa laterocervical izquierda, de 15 cm de diámetro. Dicha masa invade el hueco supraclavicular ipsilateral y no sobrepasa línea media. No se palpan adenopatías axilares, supraclaviculares derechas, ni contralaterales.

-A la EF neurológica, no presenta alteración de pares craneales.

-EF por Fibroscopia anodina

-Ingresa para estudio

-Pruebas complementarias:

-**Analítica** completa con hemograma, coagulación, perfil renal y hepático.

-PERFIL TIROIDEO: TSH 0.74 µUI/mL [0.40 - 4.50]; T4 libre 1.74 ng/dL [0.70 - 1.90];

Anticuerpos antitiroglobulina <10 UI/mL [10 - 115]; Tiroglobulina 36.8 ng/mL [3.5 - 77.0]

-**TC CERVICAL** 11/9/2020:

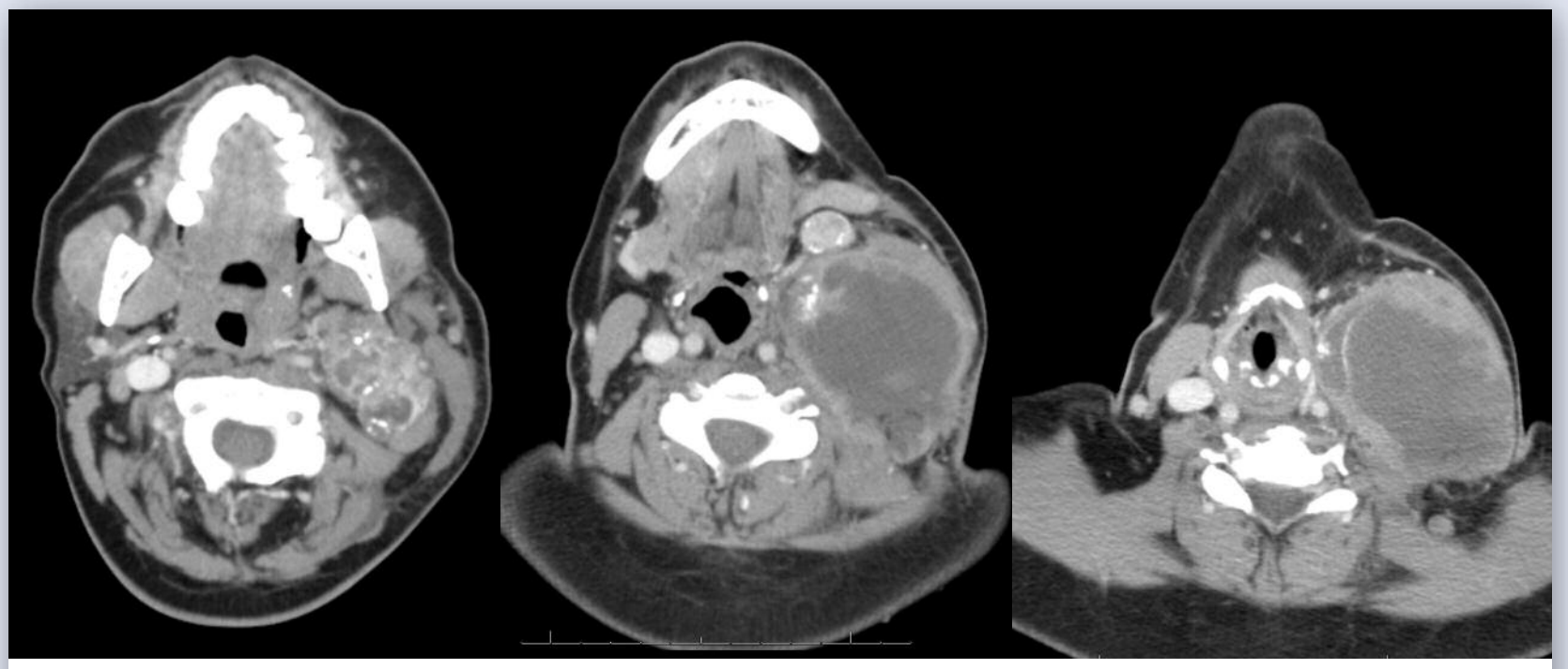

-El estudio de extensión se completa con una TC Toraco-Abdomino-Pélvico que descarta enfermedad a distancia y un PET-TC.

-PET-TC 25/09/2020

PRIMER CONCURSO DE **CASOS CLÍNICOS MULTIDISCIPLINARES** EN CÁNCER DE TIROIDES

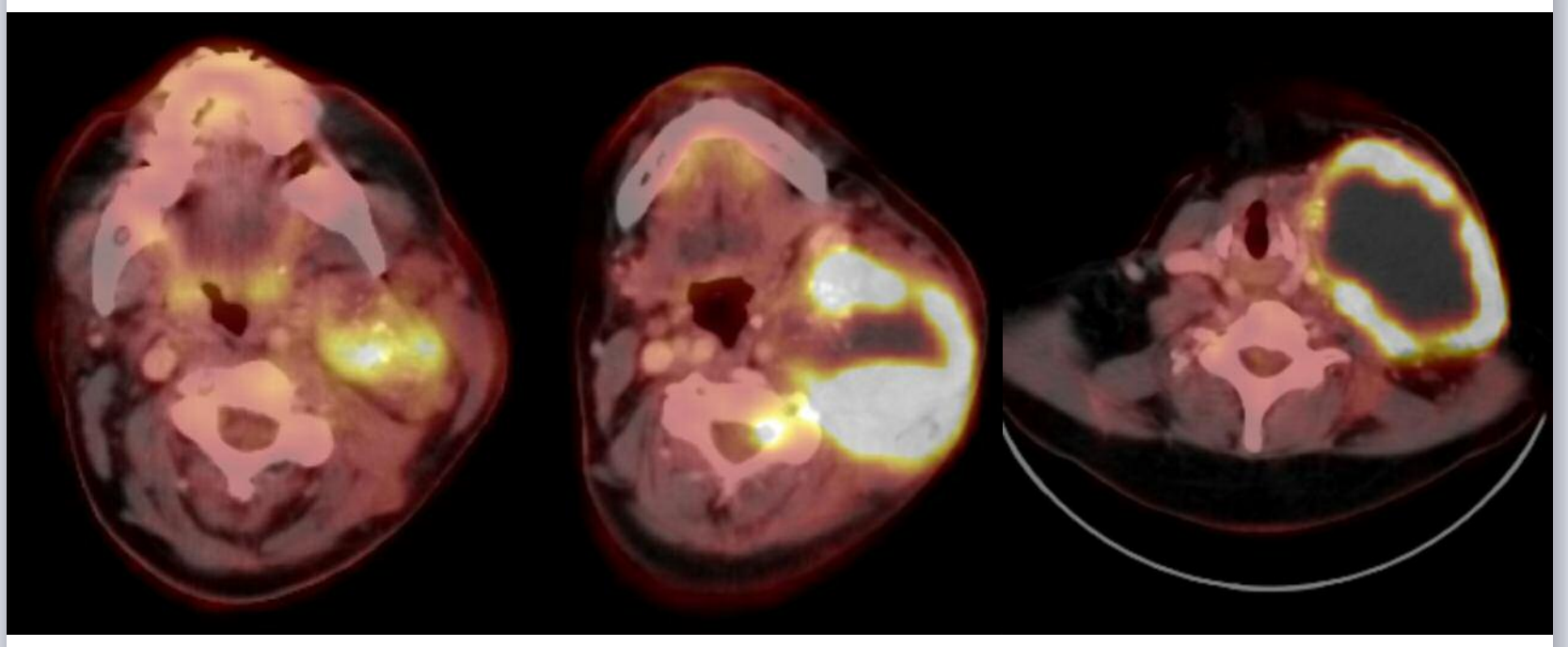

SUVmax 31.44

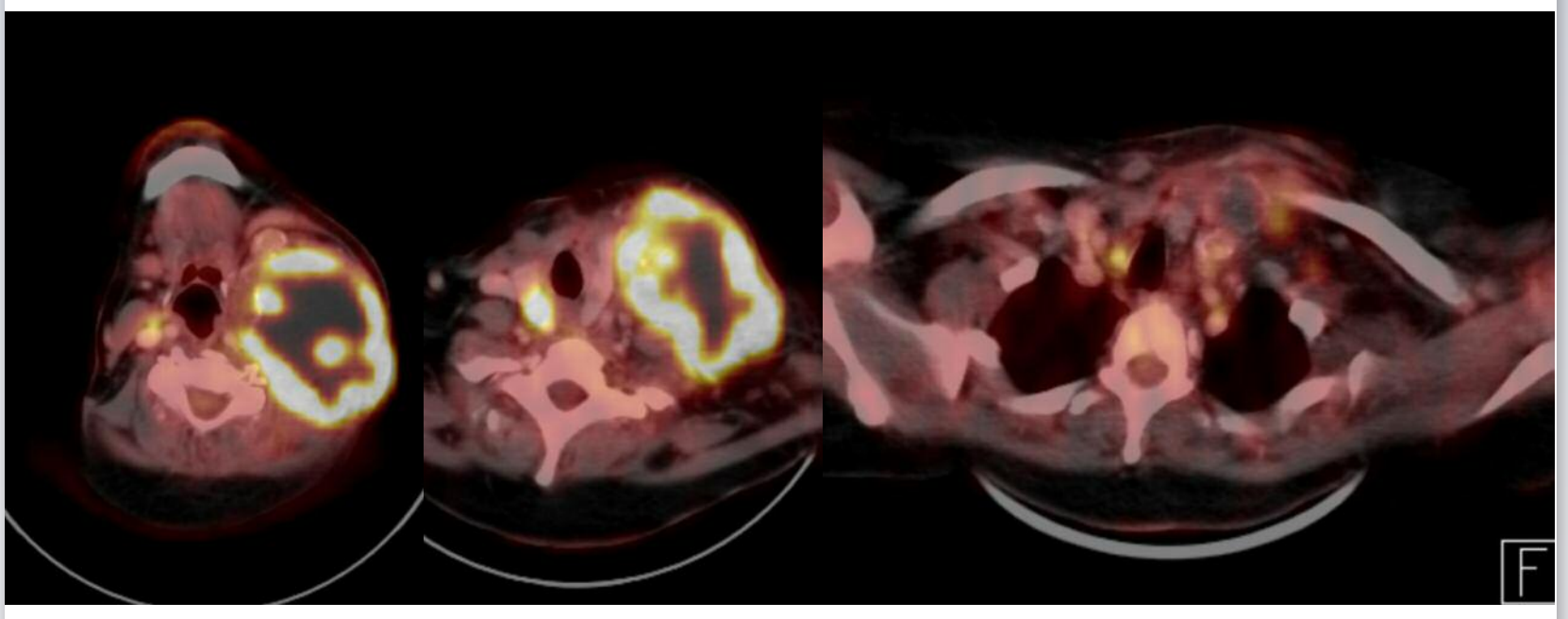

Nódulo LTD 14 mm, SUVmax 16.49

GRUPO ESPAÑOL DE TRATAMIENTO DE TUMORES DE CABEZA Y CUELLO

GEORCC GRUPO ESPAÑOL DE ONCOLOGÍA RADIOTERÁPICA EN CABEZA Y CUELLO

-RM CERVICAL 28/9/20:

-Conglomerado adenopático laterocervical izquierdo 10 x 10 x 7 cm de tamaño.

-Infiltración perineural

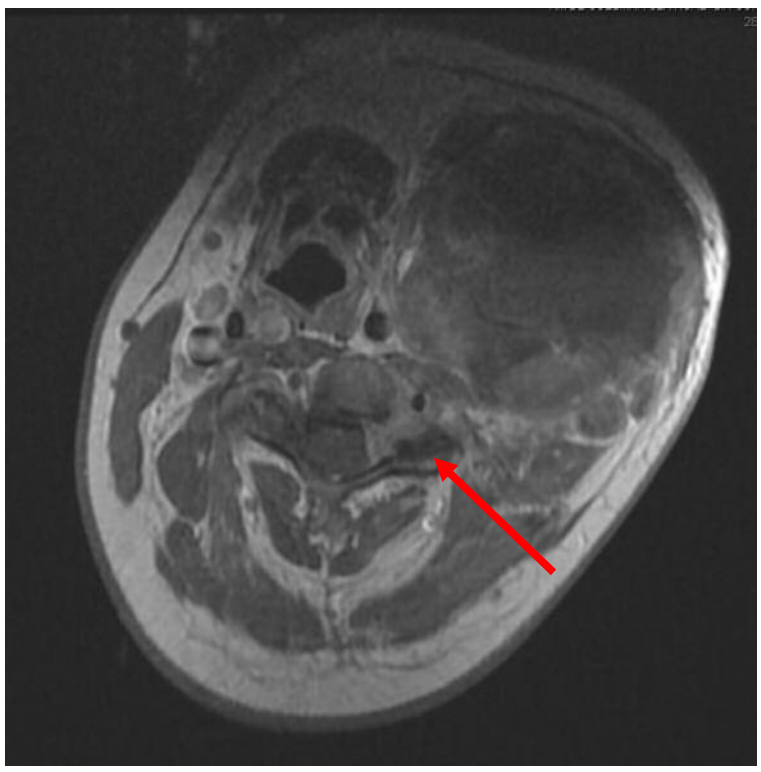

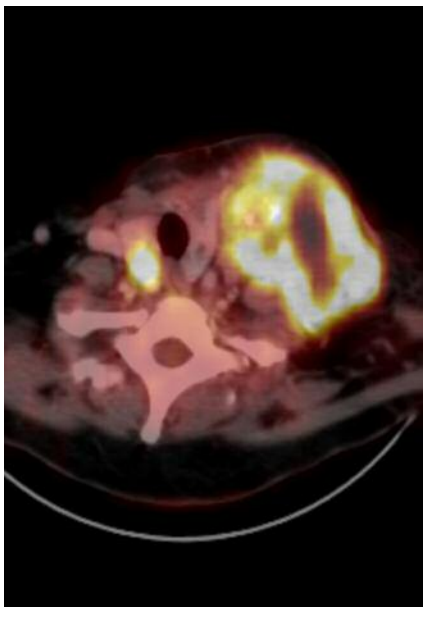

-DIAGNÓSTICO ANATOMOPATOLÓGICO:

-Eco-PAAF de **nódulo tiroideo derecho**: Carcinoma papilar de tiroides.

-Biopsia de **masa laterocervical izquierda**: metástasis de carcinoma pobremente diferenciado.

IHQ:

-CK AE1-AE3: positivo

-PAX 8: positivo

-TTF-1: positivo heterogéneo

-Tiroglobulina: positivo heterogéneo

-Calcitonina: negativo

-SOX10, CDX2, CK 5/6, P63 y P40: negativas.

-CK 19, antimesotelio 1 y galectina 3: positivo heterogéneo (patrón de crecimiento papilar)

-Diagnóstico AP: Carcinoma pobremente diferenciado con perfil IHQ que sugiere origen tiroideo.

PRIMER CONCURSO DE **CASOS CLÍNICOS MULTIDISCIPLINARES** EN CÁNCER DE TIROIDES

DIAGNÓSTICO CLÍNICO:

2 TUMORES SINCRÓNICOS

1. Carcinoma pobremente diferenciado de tiroides cTxN1bM0, estadio IVb (estadificación TNM 8th AJCC 2017).

2. Carcinoma papilar de tiroides cT1bNxM0 (estadio I según TNM 8th AJCC 2017)

Se realizó secuenciación del tumor por NGS de la biopsia tumoral en búsqueda de dianas terapéuticas: el estudio halló una fusión RET-CCDC6.

GENOMIC FINDINGS

NOTE: This is a comprehensive list of cancer-related alterations detected in this patient's sample.

GENE	ALTERATION
RET	RET-CCDC6 fusion
DNMT3A	R635W

GENOMIC SIGNATURES

Foundation Medicine: Headquarters located at 150 Second St. Cambridge, MA 02141
Template Version: 1.0, 18MAY2020

- Comité Multidisciplinar de Cáncer de Tiroides



-Tumor localmente avanzado
-Invasión perineural

-Desdiferenciación celular
-Rápido crecimiento

¡¡NECESIDAD DE REDUCIR MASA BULKY!!

Lenvatinib 24 mg/día (29/9/20)

¡¡29/09/2021: DOLOR CERVICAL IZQUIERDO QUE IRRADIA A MIEMBRO IPSILATERAL, DE CARACTERÍSTICAS NEUROPÁTICAS!!

GRUPO ESPAÑOL DE TRATAMIENTO DE TUMORES DE CABEZA Y CUELLO

GEORCC GRUPO ESPAÑOL DE ONCOLOGÍA RADIOTERÁPICA EN CABEZA Y CUELLO

- Los hallazgos por RM y PET (CM inminente), además de la clínica referida por la paciente, obligan a iniciar un tratamiento Radioterápico urgente.

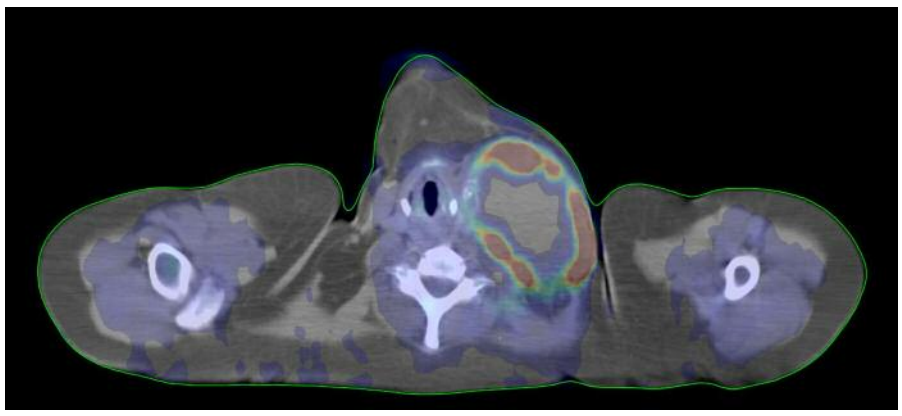

1. Fusión de TC de Simulación con RM y PET-TC previo.
2. Prescripción de dosis inicial paliativa de 40 Gy al conglomerado adenopático cervical izquierdo, adenopatías derechas y NTD (2 Gy/día) y 32 Gy (1.6 Gy/día) a áreas ganglionares de alto riesgo (niveles ganglionares bilaterales II-VI)

-Inicia tratamiento 02/10/2020.

-DA 18 Gy → fistulización de la masa cervical → suspensión de Lenvatinib.

-DA 22 Gy → disminución importante de la masa tumoral → RESIMULACIÓN

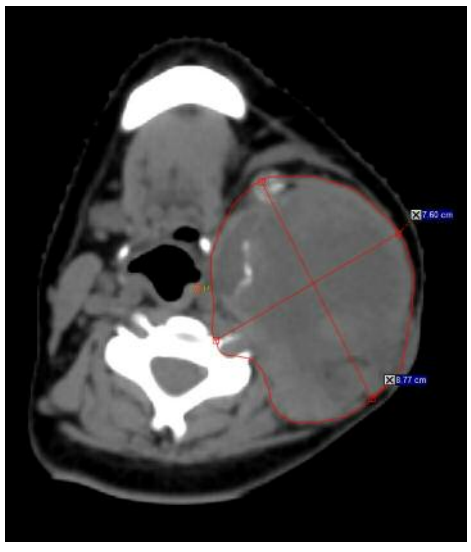

Conglomerado adenopático al inicio del tratamiento. Presenta unas dimensiones de 7.6 x 8.77 cm (TR x AP)

Conglomerado adenopático tras 11 sesiones de RT. Presenta unas dimensiones de 6 x 7.8 cm (TR X AP).

PRIMER CONCURSO DE **CASOS CLÍNICOS MULTIDISCIPLINARES** EN CÁNCER DE TIROIDES

Tras completar la prescripción inicial del tratamiento (40 Gy), se realiza una RM de control (3/11/20) donde se objetiva:

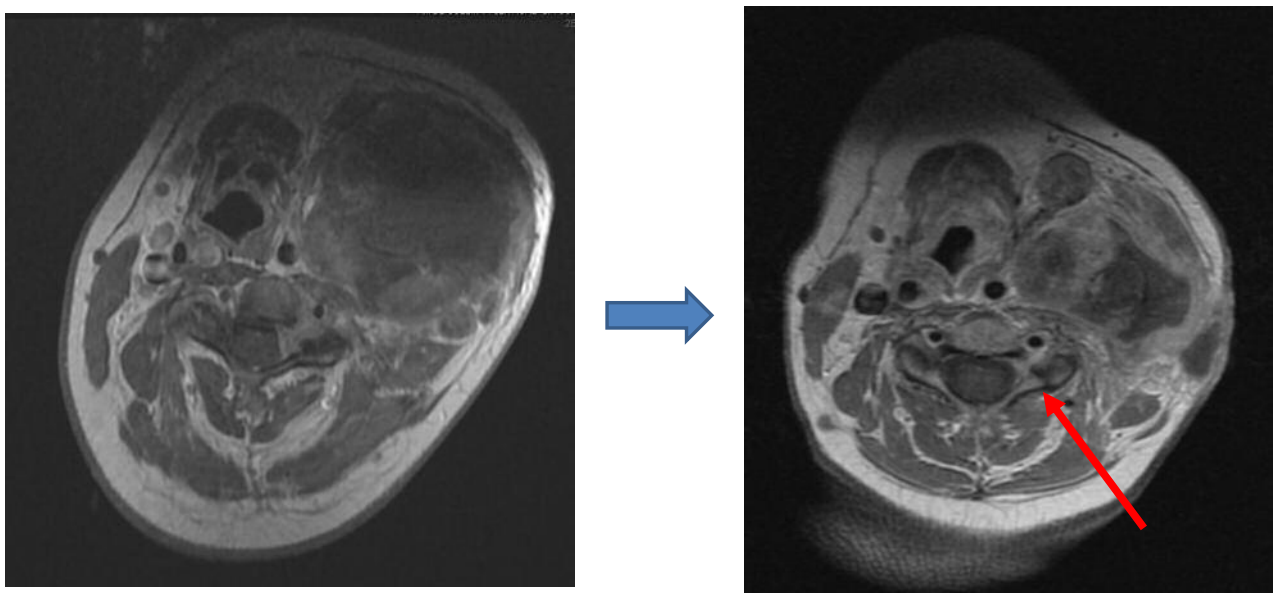

-Se decide continuar tratamiento radioterápico hasta alcanzar dosis radicales.

-La paciente recibe un total de 72 Gy sobre PTV1 y 58.2 Gy sobre PTV2.

-Toxicidad: radiodermitis grado 3 en región laterocervical izquierda y mucositis grado 3.

-Al finalizar el tratamiento, importante disminución de la porción excrecente del conglomerado adenopático.

-Resolución de la neuropatía.

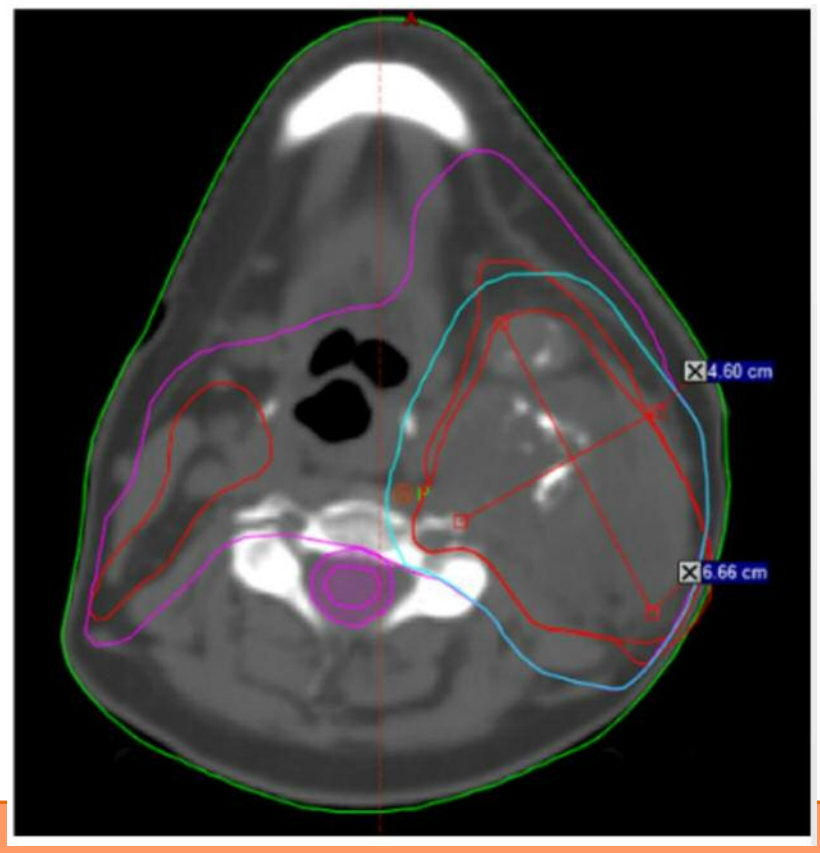

GRUPO ESPAÑOL DE TRATAMIENTO DE TUMORES DE CABEZA Y CUELLO

GEORCC GRUPO ESPAÑOL DE ONCOLOGÍA RADIOTERÁPICA EN CABEZA Y CUELLO

-Tras finalizar el tratamiento con RT y a la espera de ver su efecto a largo plazo, se decide seguimiento por el momento seguimiento estrecho (OM).

-En consultas sucesivas (16/12/20) aqueja dolor torácico de inicio subagudo y características mecánicas y distermia.

-ECG: Taquicardia sinusal NO presente previamente.

-Se deriva al SU, donde se realiza ANGIO-TC (sospecha de TEP).

ANGIO-TC 16/12/20:

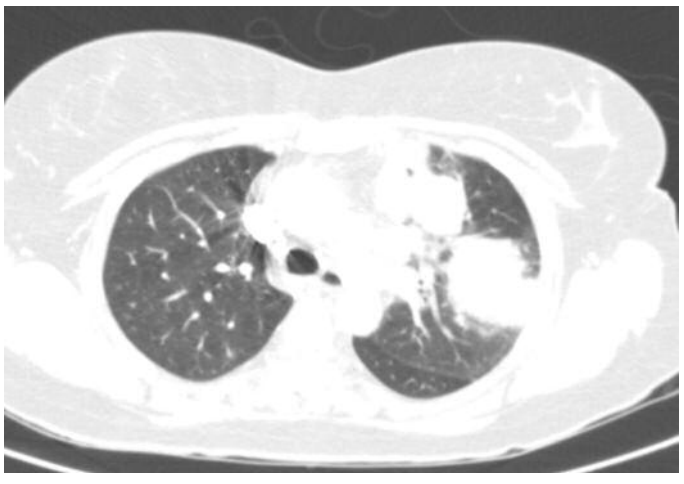

-Ante los hallazgos de progresión pulmonar, se decide plantear una nueva línea de tratamiento. Dado que en la secuenciación genómica mostró fusión del gen RET-CDDC6, se decide iniciar tratamiento sistémico.

-LENVATINIB vs INHIBIDOR ALTAMENTE SELECTIVO DE RET.

Estudio de fase 1/2 del inhibidor de RET altamente selectivo, pralsetinib (BLU-667), en pacientes con cáncer de tiroides, cáncer de pulmón de células no pequeñas y otros tumores sólidos avanzados (ARROW)

-Inicia **PRALSETINIB** diario a dosis de 400 mg/día en ayunas (inicia 23/12/20) con buena tolerancia y necesidad de disminuir dosis a 300 mg/día por toxicidad hematológica (linfopenia grado 3)

-TC TAP de reevaluación a los 2 meses y a los 4 meses de haber iniciado el tratamiento.

-TC TAP 12/2/21: RESPUESTA PARCIAL PULMONAR BILATERAL

16/12/2020

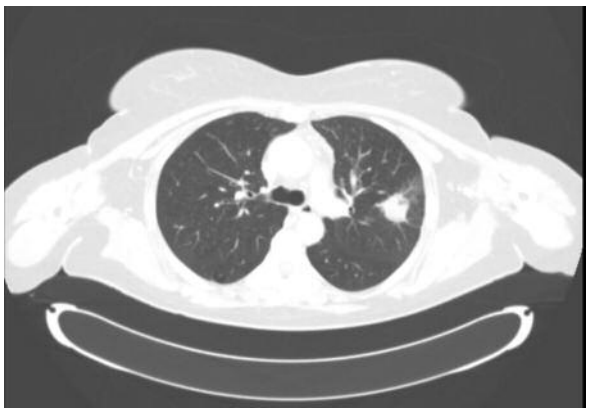

12/4/2021

Masa de LSI que ha disminuido de tamaño. Previamente 66 mm, actual 22 x 28 mm.

PRIMER CONCURSO DE **CASOS CLÍNICOS MULTIDISCIPLINARES** EN CÁNCER DE TIROIDES

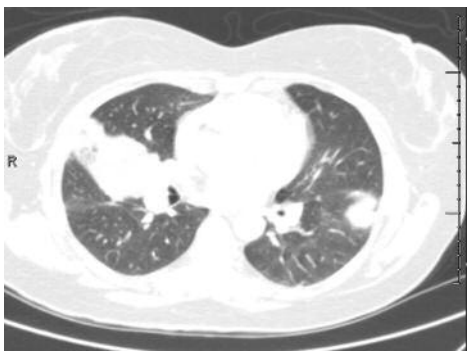

Masa en LM con unas dimensiones de 40 x 20 mm (previamente 65 x 54 mm).

Disminución generalizada y desaparición de los múltiples nódulos localizados en nódulos inferiores.

-Clínicamente: Marcada mejoría clínica, ha desaparecido el dolor torácico y la disnea.

-Toxicidad derivada del tratamiento sistémico:
-Citólisis G1
-Alopecia G1
-Neutropenia G1
-Linfopenia G3 (dudosamente relacionada con el tratamiento)
-Disgeusia G1
-Astenia G2

-En cuanto al área ORL…

Marzo/2021

Mayo/2021

GRUPO ESPAÑOL DE TRATAMIENTO DE TUMORES DE CABEZA Y CUELLO

GEORCC GRUPO ESPAÑOL DE ONCOLOGÍA RADIOTERÁPICA EN CABEZA Y CUELLO

PRIMER CONCURSO DE **CASOS CLÍNICOS MULTIDISCIPLINARES** EN CÁNCER DE TIROIDES

- DEBUT RÁPIDO Y ATÍPICO → NECESIDAD DE UMT Cáncer de Tiroides
- PAPEL IMPORTANTE DE LA RADIOTERAPIA
- PAPEL IMPORTANTE DE LOS TRATAMIENTOS SISTÉMICOS DIRIGIDOS

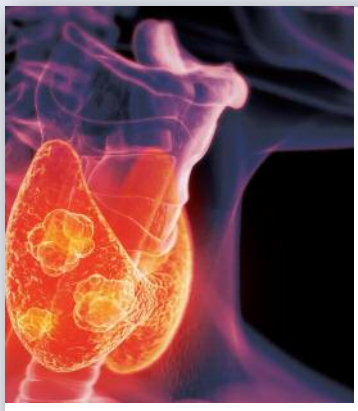

Grupo Español de Tratamiento de Tumores de Cabeza y Cuello

GEORCC GRUPO ESPAÑOL DE ONCOLOGÍA RADIOTERÁPICA EN CABEZA Y CUELLO

MUCHAS GRACIAS POR LA OPORTUNIDAD

GRUPO ESPAÑOL DE TRATAMIENTO DE TUMORES DE CABEZA Y CUELLO

GEORCC GRUPO ESPAÑOL DE ONCOLOGÍA RADIOTERÁPICA EN CABEZA Y CUELLO

PRIMER CONCURSO DE **CASOS CLÍNICOS MULTIDISCIPLINARES** EN CÁNCER DE TIROIDES

"CARCINOMA PAPILAR DE TIROIDES CON MUTACIÓN DE BRAFV600E Y DIFERENCIACIÓN ESCAMOSA"

Dra. Zara Vidales

Servicio de Oncología Médica. ICO. Hospitalet. Barcelona

GRUPO ESPAÑOL DE TRATAMIENTO DE TUMORES DE CABEZA Y CUELLO

GEORCC GRUPO ESPAÑOL DE ONCOLOGÍA RADIOTERÁPICA EN CABEZA Y CUELLO

PRIMER CONCURSO DE **CASOS CLÍNICOS MULTIDISCIPLINARES** EN CÁNCER DE TIROIDES

Grupo Español de Tratamiento de Tumores de Cabeza y Cuello

GEORCC GRUPO ESPAÑOL DE ONCOLOGÍA RADIOTERÁPICA EN CABEZA Y CUELLO

CARCINOMA PAPILAR DE TIROIDES CON DIFERENCIACIÓN ESCAMOSA Y MUTACIÓN DE BRAF V600E

Zara Vidales - R4 de Oncología médica
Marc Oliva, Jesús Brenes, María Plana - Oncología médica
Nuria Vilarrasa - Endocrinología y nutrición
Alicia Lozano - Oncología radioterápica

Bellvitge Hospital

ICO Institut Català d'Oncologia

Nuestro paciente

- Varón de 65 años.
- No alergias medicamentosas.
- Exfumador desde los 60 años, previamente 1 paq/a durante 30 años. No enolismo.
- HTA en tratamiento con lisinopril e hidroclorotiazida. Dislipemia en tratamiento dietético. No diabetes mellitus.
- Hemorragia cerebral por aneurisma a los 35 años tratado de forma conservadora y sin secuelas neurológicas.
- No antecedentes quirúrgicos.

Debut de su historia oncológica

Primer síntoma (primavera 2018): tumoración laterocervical izquierda

Proceso diagnóstico (septiembre 2018): iniciado desde centro de atención primaria que deriva a Otorrinolaringología

- **EF:** tumoración laterocervical izquierda 4-5cm, dura y adherida a planos profundos
- **Exploración por nasofibroscopio: sin lesiones.**
- **Analítica:**
  - Hemograma, bioquímica y coagulación normales.
  - TSH 1.5 mUI/L (VR 0.55-4.780)
  - Calcitonina <1 pg/mL (VR <11.8)
  - Tg 3.0 ng/L (VR 0-84)

TC cuello 12/2020: masa tiroidea 46x56 mm con ligera extensión endotorácica, adenopatías laterocervicales izquierdas (30 y 26 mm). 5 nódulos pulmonares <5mm.

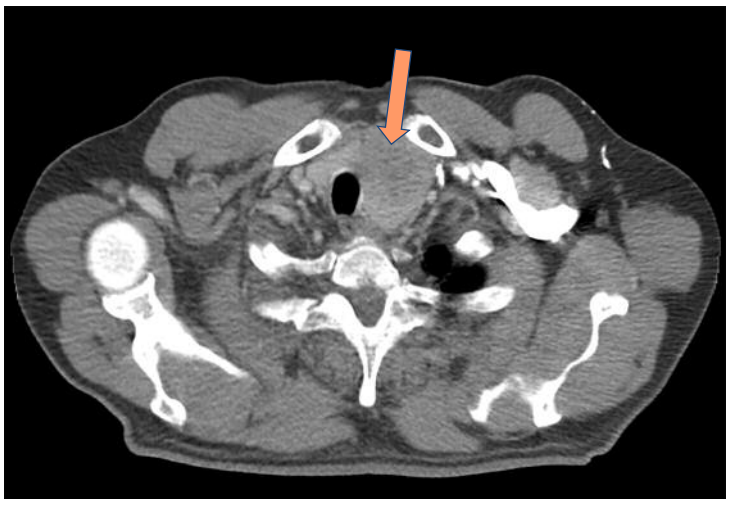

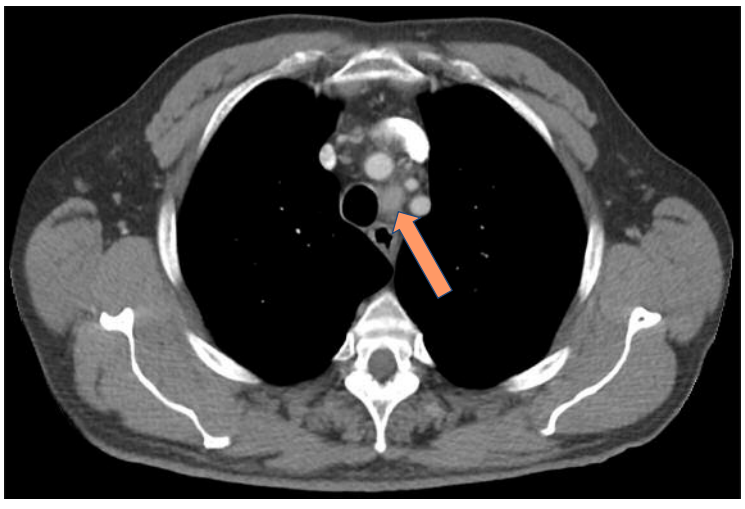

Proceso diagnóstico

- **PAAF nódulo tiroideo 10/2018:** sugestivo de carcinoma papilar de tiroides (CPT)
- **PAAF adenopatía laterocervical izquierda 10/2018:** célula compatibles con metástasis de carcinoma.
- **PET-TC 13/12/2018:** lesión hipermetabólica en lóbulo tiroideo izquierdo, heterogénea, que desplaza vía aérea con posible infiltración traqueal (56x42x52mm) con SUVmax 16.1. Adenopatía paratraqueal izquierda que comprime el esófago de 24x20 mm con SUVmax 15.5. Presencia de otras adenopatías laterocervicales izquierdas a nivel IIA-III-IV compatibles con afectación tumoral. Diversas lesiones no captantes, indeterminadas en parénquima pulmonar.
- **Broncoscopia 09/05/2019:** Compresión extrínseca, mucosa eritematosa y lesiones sobreelevadas sugestivas de infiltración tumoral.

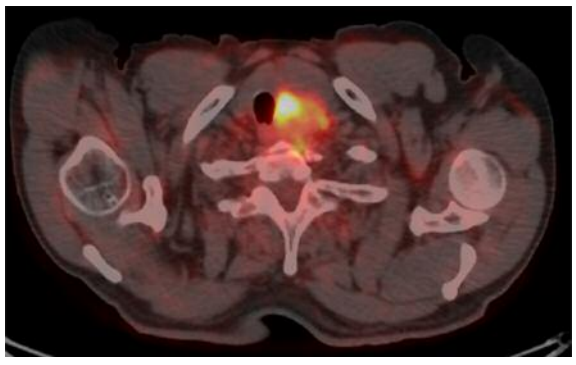

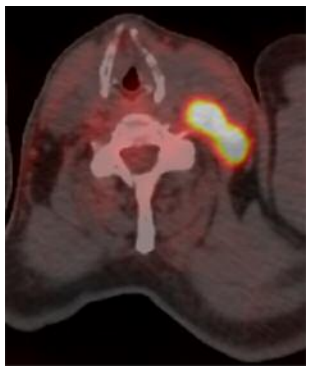

CPT con posible infiltración traqueal, afectación ganglionar ipsilateral y mediastínica. Nódulos pulmonares indeterminados
cT4aN1bM0

Evolución

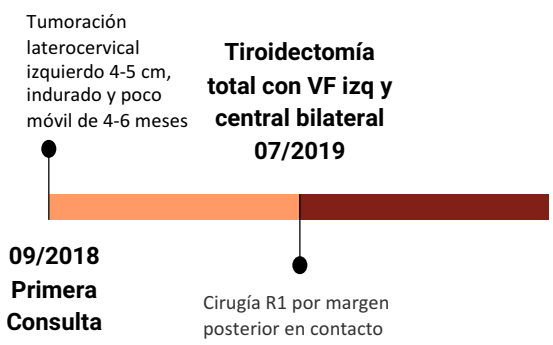

Carcinoma papilar de tiroides tipo mixto

- Patrón glandular con 75% columnar, clásico 15% y célula alta 10%.
- 15% extra con zonas de diferenciación escamosa
  - IHQ positiva: p63, CK ⅝, 34BE12; débil y focal para PAX8.
  - IHQ negativa: TTF1, tiroglobulina y p53.
- Presencia de invasión vascular, no linfática.
- Presencia de extensión extratiroidea con afectación del tejido adiposo y muscular peritiroidal de cara anterior y posteriores.
- Margen posterior en contacto → R1

Se detecta la **mutación V600E de BRAF** por pirosecuenciación.

pT4a pN1b. R1

Estudio postquirúrgico

- **Perfil tiroideo:** TSH suprimida (0.01mUI/L, VR 0.57-5.51), tiroxina 22.6 pmol/L (VR 1.9-28.4), Tg negativa (<0.09ug/L, VR 2.1-51.3), Ac-antiTg >4000 kintU/L (VR <115).
- **TC de cuello (02/09/2019):** imagen hipodensa por delante del cartílago tiroideo, el arco anterior cricoides y de los primeros anillos traqueales, aproximadamente mide 10x27x24.5 mm; así como un pequeño engrosamiento tisular inespecífico en porción izquierda del primer anillo traqueal izquierdo.
- **Broncoscopia (06/09/2019)**: se objetivan implantes tumorales en tráquea proximal con afectación de cricoides y primer anillo con biopsia indeterminada.

Evolución

09/2018 Primera Consulta
Tumoración laterocervical izquierdo 4-5 cm, indurado y poco móvil de 4-6 meses

07/2019 Tiroidectomía total con VF izq y central bilateral
CPT tipo mixto con zonas de diferenciación escamosa, pT4apN1b. Detección mutación de BRAF V600E

04/10/2019 Resección cricotraqueal y de cuatro anillos traqueales con anastomosis
AP confirmatoria invasión por carcinoma de cricoides, 1º y 4º anillos traqueales

02/2020 TSHrh + I131 150mCi
Imagen sugestiva de persistencia de tejido tiroideo, ausencia de ganglios cervicales y nódulo en LII 30 mm sin afinidad por radioyodo; múltiples nódulos subcentrimétricos no captantes

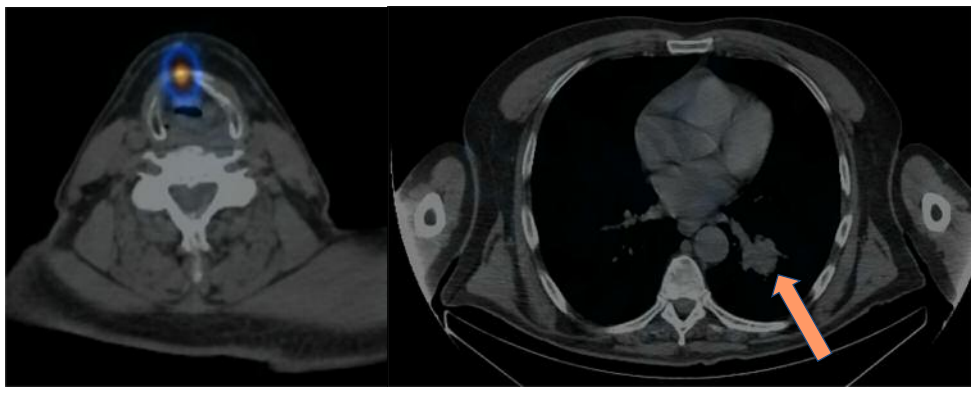

Rastreo tras TSHrh + administración I31
(persiste TSH suprimida, Tg negativa y Ac-antiTg >4000).

PET-TC FDG 05/05/2020: adenopatías supraclaviculares, hiliar bilateral, masa hipermetabólica de 46x60x35mm que obstruye la pirámide basal del LII condicionando áreas de neumonitis distal y más de 10 lesiones nodulares bilaterales, algunas con captación glicídica.

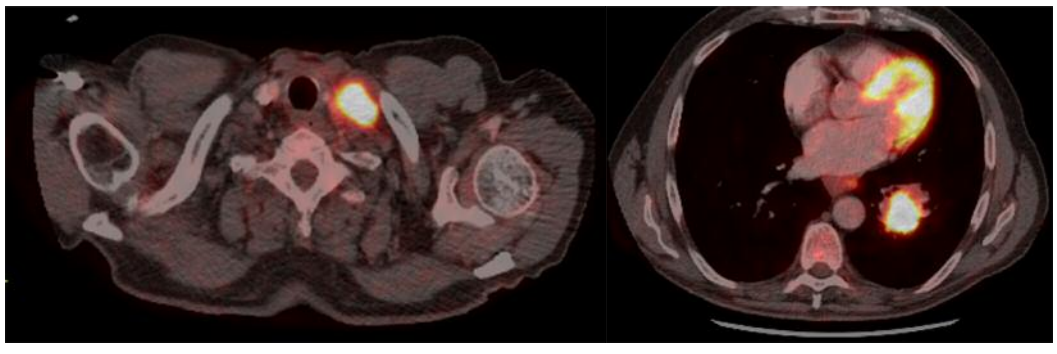

Broncoscopia 09/03/2020

- Lesión endobronquial con bordes mal definidos en el segmento anterior del LII que ocluye casi completamente su luz.
- AP: Células compatibles con carcinoma escamoso
  - IHQ positiva: CK7, CK5/6, 34BE12 y p40.
  - IHQ negativa: TTF1, tiroglobulina y PAX8.
  - **Se detecta mutación de BRAF V600E por pirosecuenciación.**

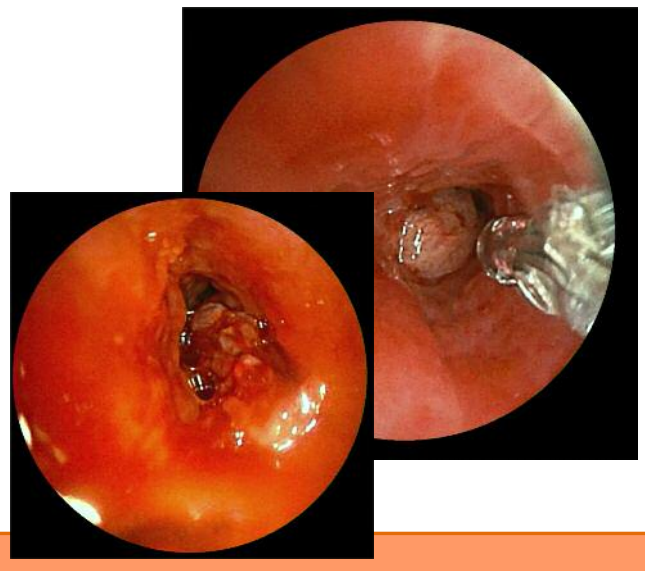

Evolución

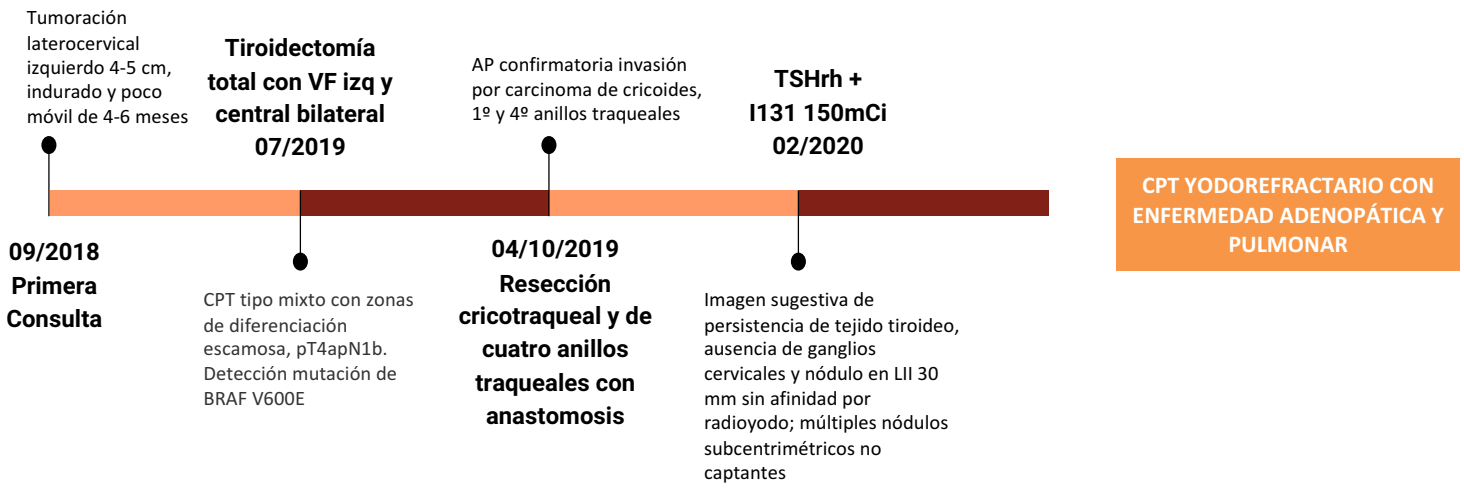

Evolución de la enfermedad yodorefractaria

- Junio 2020: PS 1, IK 90%:
  - Dolor rápidamente progresivo en relación a adenopatía supraclavicular izquierda que requiere escalada progresiva de mórficos.
  - No disnea, no tos.
  - No astenia, no pérdida de peso, no anorexia.

Inhibidores de tirosin-kinasas (sorafenib/ lenvatinib)

Inhibidores de BRAF +/- inhibidores de MEK

Evolución

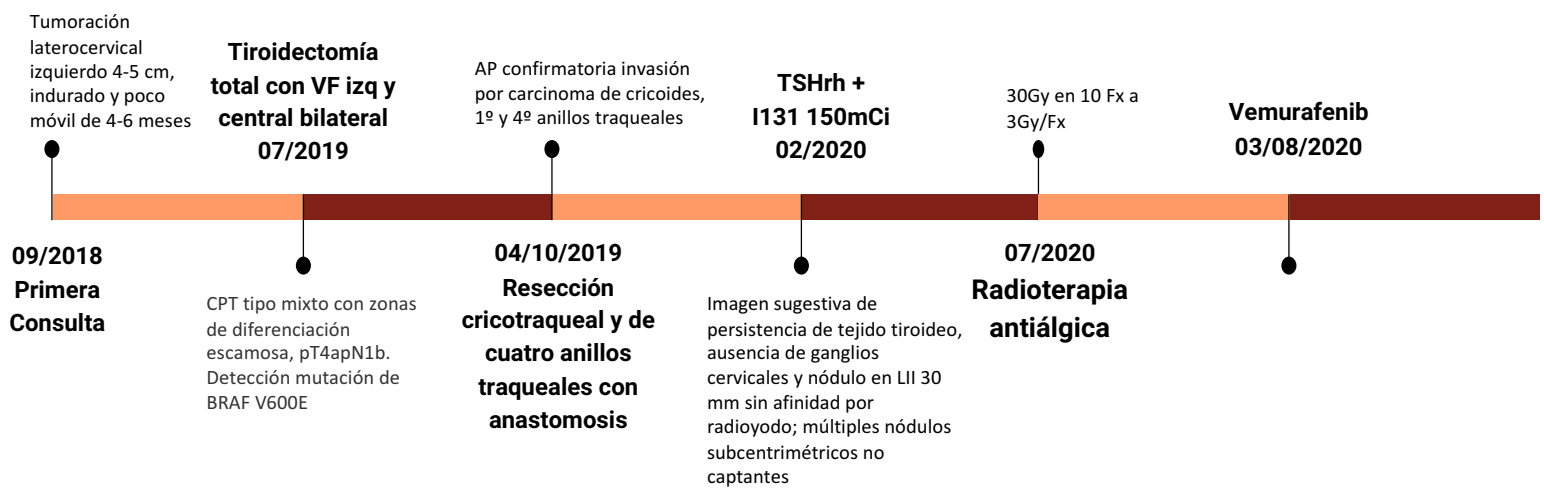

Evolución de la enfermedad yodorefractaria

- RT antiálgica 30 Gy/10Fx/3Gy (2-15/07/2020).

- Vemurafenib 960 mg cada 12h. C1 03/08/2020. Buena tolerancia.
  - Artralgias G1.

Ingreso por disnea de nueva aparición en 09/2020

- Dolor costal derecho rápidamente progresivo + disnea de mínimos + astenia severa.
- EF: respuesta ADP, TC arrítmicos y apagados, resto anodino.
- ECG: FA a 70 lpm, alternancia eléctrica, resto sin hallazgos.
- Rx de tórax: no condensaciones, atelectasia LII, pinzamiento bilateral.
- ETT: derrame pericárdico moderado

Derrame pericardíaco por progresión vs serositis

- STOP vemurafenib por el momento.
- No pericardiocentesis por ausencia de taponamiento.
- Se solicita reestadiaje.

PRIMER CONCURSO DE **CASOS CLÍNICOS MULTIDISCIPLINARES** EN CÁNCER DE TIROIDES

TC toracoabdominal: aumento de tamaño de la afectación adenopática paraesofágica inferior con signos de extensión extracapsular, aparición de abundante derrame pericárdico (realce difuso de contraste que podría estar en relación con origen tumoral), moderado derrame pleural bilateral y masa paravertebral dorsal derecha; también se observa la disminución de tamaño de adenopatías en regiones subcarinal e hiliar pulmonar izquierda, así como de alguna de las metástasis pulmonares, aunque globalmente se mantienen estables

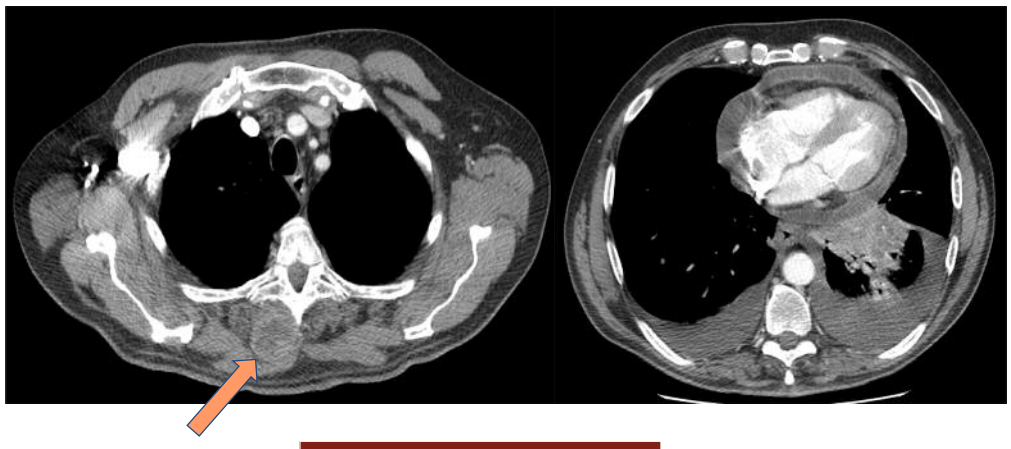

Deterioro clínico

Evolución

- **09/2018 Primera Consulta** — Tumoración laterocervical izquierdo 4-5 cm, indurado y poco móvil de 4-6 meses
- **07/2019 Tiroidectomía total con VF izq y central bilateral** — CPT tipo mixto con zonas de diferenciación escamosa, pT4apN1b. Detección mutación de BRAF V600E
- **04/10/2019 Resección cricotraqueal y de cuatro anillos traqueales con anastomosis** — AP confirmatoria invasión por carcinoma de cricoides, 1º y 4º anillos traqueales
- **02/2020 TSHrh + I131 150mCi** — Imagen sugestiva de persistencia de tejido tiroideo, ausencia de ganglios cervicales y nódulo en LII 30 mm sin afinidad por radioyodo; múltiples nódulos subcentrimétricos no captantes
- **07/2020 Radioterapia antiálgica** — 30Gy en 10 Fx a 3Gy/Fx
- **03/08/2020 Vemurafenib** — Artralgias G1
- **19/09/20 Éxitus**

GRUPO ESPAÑOL DE TRATAMIENTO DE TUMORES DE CABEZA Y CUELLO

GEORCC GRUPO ESPAÑOL DE ONCOLOGÍA RADIOTERÁPICA EN CABEZA Y CUELLO

Conclusiones

- Necesario abordaje multidisciplinar clave en cáncer de tiroides.
- 25-50% casos con enfermedad local avanzada o metastásica → yodo-refractarios.
- Carcinoma papilar de tiroides yodorrefractario → aumento SLP con TKIs (sorafenib/lenvatinib) en EC Fase III frente a placebo.
- Mutación de B-RAF en CPT:
  - 37-50% de los CPT.
  - Más frecuente asociado a afectación ganglionar, extensión extranodal, metástasis a distancia y disminución de la incorporación de radioyodo.
  - CPT yodorefractarios con mutación de B-RAF → EC Fase II (vemurafenib) con RR 38.5% con adecuado perfil de tolerancia. No evidencia asociar inh-MEK.
- No evidencia de quimioterapia en CPT con diferenciación escamosa.

Generalitat de Catalunya
Departament de Salut

ICO
Institut Català d'Oncologia

Bellvitge
Hospital Universitari

¡Gracias!

http://ico.gencat.cat

@ICOnoticies **www.facebook.com/ICOnoticies**

Institut Català d'Oncologia

ICO l'Hospitalet
Hospital Duran i Reynals
Av. Granvia de L'Hospitalet, 199-203
08908 L'Hospitalet de Llobregat

ICO Badalona
Hospital Germans Trias i Pujol
Ctra. del Canyet s/n
08916 Badalona

ICO Girona
Hospital Doctor Trueta
Av. França s/n
17007 Girona

ICO Camp de Tarragona i Terres de l'Ebre
Hospital Joan XXIII
C. Dr. Mallafrè Guasch, 4 43005 Tarragona
Hospital Verge de la Cinta
C. de les Esplanetes, 14 43500 Tortosa

GRUPO ESPAÑOL DE TRATAMIENTO DE TUMORES DE CABEZA Y CUELLO

GEORCC
GRUPO ESPAÑOL DE ONCOLOGÍA RADIOTERÁPICA EN CABEZA Y CUELLO

PRIMER CONCURSO DE **CASOS CLÍNICOS MULTIDISCIPLINARES** EN CÁNCER DE TIROIDES

Pósters

- "CARCINOMA DE CÉLULAS DE HÜRTLE"
  María Acuña Mora. *Hospital Punta de Europa. Cádiz*

- "A PROPÓSITO DE UN CASO: RESPUESTA CLÍNICA A LENVATINIB TRAS PROGRESIÓN A IODO RADIOACTIVO"
  Rocío Álvarez Ambite. *Hospital Universitario de Canarias. Tenerife*

- "LINFOMA TIROIDEO: UN HALLAZGO INSÓLITO TRAS UN NÓDULO TIROIDEO"
  Carlos Manuel Alzás Teomiro. *Hospital Universitario Reina Sofía. Córdoba*

- "CARCINOMA ANAPLÁSICO DE ORIGEN INCIERTO"
  Daniel Aparicio López. *Hospital Universitario Miguel Servet. Zaragoza*

- "CARCINOMA PAPILAR DE TIROIDES RECIDIVANTE"
  Daniel Aparicio López. *Hospital Universitario Miguel Servet. Zaragoza*

- "MARCAJE CON 125-IODO SEMILLA DE ADENOPATÍA METASTÁSICA ÚNICA EN CÁNCER PAPILAR DE TIROIDES"
  Paz Azpeitia Hernández. *Hospital Universitario Ramón y Cajal*

- "CARCINOMA FOLICULAR DE TIROIDES CON EXTENSIÓN INTRAVASCULAR A LA YUGULAR INTERNA: PRESENTACIÓN DE UN CASO"
  Antonio Javier Cano Paredero. *Hospital Universitario Miguel Servet. Zaragoza*

- "DOCTORA, ¿POR QUÉ TENGO TANTOS TUMORES?"
  Ana Castro Luna. *Complejo Hospitalario de Toledo*

- "METÁSTASIS TIROIDEA DE ADENOCARCINOMA DE ORIGEN COLORRECTAL"
  Patricia Ciriano Hernández. *Hospital General Universitario de Ciudad Real*

- "CÁNCER MEDULAR DE TIROIDES IRRESECABLE EN PACIENTE CON ADENOCARCINOMA DE COLON AVANZADO"
  Mª Pilar Felices Lobera. *Hospital Universitario Miguel Servet. Zaragoza*

- "LENVATINIB EN EL TRATAMIENTO DE PRIMERA LÍNEA DE PACIENTES CON METÁSTASIS ÓSEAS"
  Sonia García Rodríguez. *Hospital Universitario Ntra. Sra. de Valme. Sevilla*

- "CARCINOMA DE CÉLULAS DE HÜRTHLE DE LARGA EVOLUCIÓN YODO-REFRACTARIO: LA IMPORTANCIA DE LA SECUENCIA DE TRATAMIENTOS"
  Clara García González. *Hospital General Universitario de Valencia*

- "METÁSTASIS CEREBRAL DE CÁNCER DE TIROIDES: UN CASO ENTRE UN MILLÓN"
  Begoña Manzarbeitia Arroba. *Hospital Universitario de Getafe. Madrid*

- "TOXICIDAD PRECOZ A SORAFENIB EN CARCINOMA PAPILAR DE TIROIDES"
  Elisa Mañas Mora. *HCU. San Cecilio. Granada*

- "CÁNCER FOLICULAR DE TIROIDES DE LARGA EVOLUCIÓN. TIEMPOS DE PANDEMIA"
  Miriam Esther Pérez García. *Hospital Clínico Universitario San Cecilio. Granada*

- "CARCINOMA PAPILAR DE TIROIDES METASTÁSICO CON UN HALLAZGO INCIDENTAL DE UN NÓDULO MAMARIO YODO-CAPTANTE"
  Michal Pudis. *Hospital Universitario de Bellvitge. Barcelona*

- "ELEVACIÓN PROGRESIVA DE TIROGLOBULINA CON PRUEBAS DE IMAGEN NEGATIVA"
  Enrique Redondo Torres. *Hospital Clínico Universitario San Cecilio. Granada*

- "RADIOTERAPIA EN EL TRATAMIENTO DEL CARCINOMA PAPILAR DE TIROIDES: CASO CLÍNICO"
  Monica Rodrigues Teixeira. *Instituto Português de Oncologia de Coimbra Francisco Gentil. Portugal*

- "CARCINOMA ANAPLÁSICO DE TIROIDES CON LENTA EVOLUCIÓN CLÍNICA"
  José Francisco Rodríguez Hernández. *Hospital Universitario Ntra. Sra. de Valme. Sevilla*

- "TRATAMIENTO DEL CARCINOMA DE CÉLULAS DE HÜRTHLE CON FOCOS DE CARCINOMA ANAPLÁSICO DE TIROIDES"
  Itziar Trueba Garayo. *Hospital Universitario de Álava*

- "MANEJO MULTIDISCIPLINAR EN EL CÁNCER DE CÉLULAS DE HÜRTHLE DE PRESENTACIÓN ATÍPICA"
  Pablo Zaragoza Ballester. *Hospital Universitario 12 de Octubre. Madrid*

GRUPO ESPAÑOL DE TRATAMIENTO DE TUMORES DE CABEZA Y CUELLO

GEORCC GRUPO ESPAÑOL DE ONCOLOGÍA RADIOTERÁPICA EN CABEZA Y CUELLO

Carcinoma de células de Hürtle

C. Cruz Muñoz, E.M. González Jiménez[2], M. Acuña Mora
FEA Oncología Radioterápica, FEA Oncología médica[2]. Hospital Punta de Europa, Algeciras, AGSCG.

GRUPO ESPAÑOL DE TRATAMIENTO DE TUMORES DE CABEZA Y CUELLO

INTRODUCCIÓN Y OBJETIVO: Revisión de un caso en nuestra institución de un carcinoma de células de Hürtle en curso con inhidores de tirosinquinasa (ITK).

MATERIAL Y MÉTODO: Diagnosticado en Enero/2013 de Carcinoma de células de Hürtle pT4 cN0M0, extensión extracapsular infiltrando tejido muscular. R1. Invasión vascular (Tiroidectomía total) → Tratamiento ablativo I131 por restos tiroideos en lecho tiroideo izquierdo en rastro corporal total (RCT).

Agosto/2015, recidiva local confirmada por PAAF y PET → Linfadenectomía cervical izquierda (II- IV).

Agosto/2016, 2ª recidiva local –> Linfadenectomía del compartimento central bilateral, VCF izquierdo y exéresis de resto tumoral sobre cartílago tiroides → 2º tratamiento ablativo con I131.

Agosto/17 PET-TAC con enfermedad → **Radioterapia de intensidad modulada**: resto tumoral tiroideo izquierdo dosis total 70 Gy + niveles ganglionares II-III-IV-VI bilaterales dosis total 54 Gy. Fin Enero/2018.

RESULTADOS: Persistencia de enfermedad + progresión pulmonar bilateral → Inicia Junio/18 **Lenvatinib** 24 mg/día con 2 reducciones de dosis por toxicidad. Desde Octubre/2018 y hasta la fecha actual mantiene Lenvatinib 14 mg/día.

Desde inicio de ITK - principal toxicidad: mucositis grado 1-2, eritrodermia palmoplantar grado 3. Epistaxis autolimitada → 1ª reducción de dosis a 20 mg/día (Julio/18).

Descansos terapéuticos < 7- 8 días por idéntica toxicidad → 2ª reducción de dosis a 14 mg/día (Septiembre/18).

Abril/2019 se decide en base a experiencia con otros centros, esquema de tratamiento 5/7 con descansos fines de semana.

36 meses después de inicio ITK mantiene enfermedad estable en cuello y respuesta completa pulmonar.

CONCLUSIONES: El carcinoma de células de Hürthle presenta características clínico-patológicas y moleculares diferentes.

Pronóstico más agresivo que el folicular, con tendencia a la invasión capsular y/o vascular, extensión a tejidos adyacentes con rara afectación ganglionar. Principal vía de diseminación hematógena.

No existen ensayos controlados aleatorizados por lo que el manejo óptimo se basa en series retrospectivas de instituciones de largo seguimiento.

Las guías recomiendan tiroidectomía total y linfadenectomía central si ganglios positivos, seguido de ablación con radioyodo para pacientes de alto riesgo (tumor > 4cm, invasión vascular, extensión extratiroidea...). Dosis recomendada si enfermedad residual 150-200 mCi. Mayor control locorregional, no en los pacientes de bajo riesgo.

El papel de la radioterapia es controvertido, con discreto beneficio en pacientes de alto riesgo en control locorregional. Se recomiendan dosis de 70 Gy a la enfermedad residual y 54 Gy sobre áreas de bajo riesgo de enfermedad microscópica.

Lenvatinib (ITK) en el ensayo SELECT frente a placebo alcanza mediana de SLE de 18.3 meses y mejora en SG en > 65 años.

En un reciente análisis de dicho estudio, cuando se consigue una respuesta completa o parcial alcanzan la mediana de SLE alcanza los 33.1 meses.

Es un tratamiento seguro a largo plazo y puede mantenerse siempre que haya beneficio clínico con ajustes de dosis según ficha técnica por efectos.

BIBLIOGRAFÍA

(1) Ander EL, Iranzu MB, Emma AA, Javier PA, Marta TG, Juan Pablo ME et al. Comparison of clinical characteristics of patients with follicular thyroid carcinoma and Hürthle cell carcinoma. Endocrinol Diabetes Nutr. 2018; 65(3): 136-142.

(2) Brierley J, Tsang R, Panzarella T, Bana N. Prognostic factors and the effect of treatment with radioactive iodine and external beam radiation on patients with differentiated thyroid cancer seen at a single institution over 40 years. Clin Endocrinol (Oxf). 2005 Oct; 63(4):418-27. 2005; 63 (4): 418-427.

(3) Zavitsanos P, Amdur RJ, Drew PA, Cusi K, Werning JW, Morris CG. Favorable Outcome of Hurthle Cell Carcinoma of the Thyroid Treated With Total Thyroidectomy, Radioiodine, and Selective Use of External-Beam Radiotherapy. Am J Clin Oncol. 2017 Aug; 40(4):433-437.

(4) Kiess AP, Agrawal N, Brierley JD, Duvvuri U, Ferris RL, Genden E, Wong RJ, Tuttle RM, Lee NY, Randolph GW. External-beam radiotherapy for differentiated thyroid cancer locoregional control: A statement of the American Head and Neck Society. Head Neck. 2016 Apr; 38(4):493-8.

(5) Porcelli T, Luongo C, Sessa F, Klain M, Masone S, Troncone G, Bellevicine C, Schlumberger M, Salvatore D. Long-term management of lenvatinib-treated thyroid cancer patients: a real-life experience at a single institution. Endocrine. 2021 Feb 3. doi: 10.1007/s12020-021-02634-z.

A PROPÓSITO DE UN CASO: RESPUESTA CLÍNICA A LENVATINIB TRAS PROGRESIÓN A IODO RADIOACTIVO

Servicio Canario de la Salud
Complejo Hospitalario Universitario de Canarias

R. Álvarez Ambite, I. Ceballos Lenza, M. Llanos Muñoz,JE. Lorenzo Barreto, R. García Marrero
** Servicio de Oncología Médica. Hospital Universitario de Canarias.

Introducción y objetivos

Varón 65 años, HTA e hipotiroidismo. En febrero de 2019, diagnosticado en otro centro de carcinoma de folicular de tiroides tras conjuntivitis vírica con aparición posterior de masa en región laterocervical derecha.

Material y métodos

- En exploración física: tumoración laterocervical derecha de 4 cm de diámetro, irregular, no indurada, dolorosa; masa esternal con piel eritematosa de unos 2 cm, dolorosa a la palpación.
- **Eco**: conglomerado laterocervical dcho de 5.7x2.1cm, trombo en yugular externa adyuvante.
- **TC**: adenopatías laterocervicales (nivel 2 ,3) micronódulos pulmonares (lóbulo medio y superior izquierdo) y lesión lítica en cuerpo esternal.

Carcinoma folicular de tiroides T3N1M1, estadio IVB.

Resultados

En 03/19, tiroidectomía total bilateral y linfadenectomía radical lateral dcha con anatomía patológica de ca folicular de células oncocíticas en LTD (1.6x1.2 cm), afecta cápsula y borde afecto, posterior I-131 mCi.

- **Rastreo corporal total** donde se observa una captación de elevada intensidad en región cervical anterior, compatible con restos tiroideos, sin captación en lesiones óseas y pulmonares.

En 04/19: progresión ganglionar cervical, pulmonar, hepática y ósea. (Fig 1). Lesiones nuevas no captantes de iodo, se considera radioresistente e inicia **lenvatinib 24 mg** (05/19).

** Buena tolerancia, **respuesta clínica completa:** desaparición de masa esternal y parcial en TC.

En 12/19: tras 8 m **mantiene respuesta** (Fig. 2), pero neumonía necrotizante (Fig 3).

I12/19: Ingreso por **neumonía cavitada**, se suspende lenvatinib. Durante ingreso, progresión de enfemredad con **crecimiento de masa laterocervical** dcha y **masa en esternón** (Fig 4), se confirma radiológicamente. Tras mejoraría clínica, **reinicia lenvatinib 01/20 con nueva respuesta clínica.**

02/20: nueva infección respiratoria y diarreas por C. Difficile, mejoró tras tratamiento específico y suspensión de lenvatinib, que reinicia al alta.

A los 11 meses de inicio de lenvatinib, exitus por sepsis grave de origen respiratorio.

Conclusión

- Ante progresión precoz con radioresistencia, por lo que se inicia lenvatinib.
- Estudio SELECT, lenvatinib mostró **mejoría en supervivencia sin progresión** vs placebo (18,3 vs 3,6 m), reduciendo significativamente y rápidamente las lesiones tumorales, obtiene respuesta radiológica precoz (2m), 64,8% respuesta completa o parcial, manteniendo respuesta durante 13,8 meses. (1,2,3)
- 14,2% pacientes interrumpieron tratamiento por efectos adversos, 75,9% grado 3. Más frecuentes HTA (67,8%); diarreas (59,4%) y astenia, entre otros. (4) .
- Lenvatinib controló hasta en 3 ocasiones la enfermedad, reduciendo tumor tras su reinicio. El retratamiento es viable, nuestro caso fue difícil mantener equilibrio entre tumor e infección.

Bibliografía

1. Schlumberger M, Tahara M, Wirth LJ, Robinson B, et al. Lenvatinib versus Placebo in Radioiodine-Refractory Thyroid Cancer. N Engl J Med. 2015; 372(7):621-30.
2. Valerio L, Pieruzzi L, Giani C, Agate V, et al. Targeted therapy in thyroid cancer: state of the art. Clin Oncol (R Coll Radiol). 2017; 29(5):316-24.
3 . Stjepanovic N, Capdevila J. Multikinasa inhibitors in the treatment of thyroid cancer: specific role of lenvatitinib. PubMed 2014 Apr 10;8-129-39.
4. Agencia española de Medicamentos y Productos Sanitarios. Informe de Posicionamiento Terapéutico de lenvatinib (Lenvima®) en cáncer diferenciado de tiroides refractario a tratamiento con Iodo 131 (aemps.gob.es) IPT, 2/2017. V1
5. Takahashi S, et al. A phase II study of the safety and efficacy of lenvatinib in patients with advanced thyroid cancer. [Prensa] Future Oncology. Shunji Takahashi, 2019-01-14

Linfoma tiroideo: un hallazgo insólito tras un nódulo tiroideo.

Carlos Manuel Alzás-Teomiro[a] ,Ángel Rebollo-Román[a], Fernando Leiva-Cepas[b], Juan Antonio Vallejo-Casas[c] María Ángeles Gálvez-Moreno[a].
[a]UGC Endocrinología y Nutrición, Hospital Universitario Reina Sofía, Córdoba.
[b]UGC Anatomía Patológica, Hospital Universitario Reina Sofía, Córdoba.
[c]UGC Medicina Nuclear, Hospital Universitario Reina Sofía, Córdoba.

Introducción y objetivos: El linfoma tiroideo primario supone una entidad inusual en la práctica clínica habitual. Representan un 5% de los tumores malignos tiroideos y menos de un 3% de los linfomas extranodales, con una incidencia anual de 1-2 casos por millón.
La forma de presentación más frecuente consiste en un crecimiento rápido e indoloro de la glándula asociando con frecuencia adenopatías cervicales en el momento del diagnóstico. La evolución, el tratamiento y el pronóstico lo determinarán la histología y el estadiaje de la lesión.
Los objetivos del caso clínico expuesto son conocer la forma de presentación y la evolución de esta neoplasia, así como realizar una revisión en cuanto al diagnóstico, manejo y tratamiento.

Material y métodos: Caso clínico y experiencia individual sobre paciente diagnosticada y tratada en el área hospitalaria de Córdoba. Revisión bibliográfica de material científico y técnico incluido en las bases de datos médicas PubMed y UpToDate.

Resultados: Mujer de 68 años remitida por autopalpación de nodularidad en región tiroidea de rápido crecimiento en el último mes con disfagia acompañante, sin otra sintomatología compresiva, ni otra clínica asociada. A la exploración, se palpaba un nódulo de unos 4 cm, dependiente del lóbulo tiroideo derecho, de consistencia sólida y no doloroso, sin evidenciarse adenopatías perilesionales.
Aportaba una analítica completa anodina, con una TSH de 2,38 mU/L.
Ante estos hallazgos, se solicitó una ecografía tiroidea, en la cual se apreciaba un lóbulo tiroideo derecho ocupado por un nódulo sólido, hipoecoico y lobulado de 60 mm, catalogado como TI-RADS 5 (imagen 1), junto con adenopatías cervicales en los niveles IV, III y I derechos.

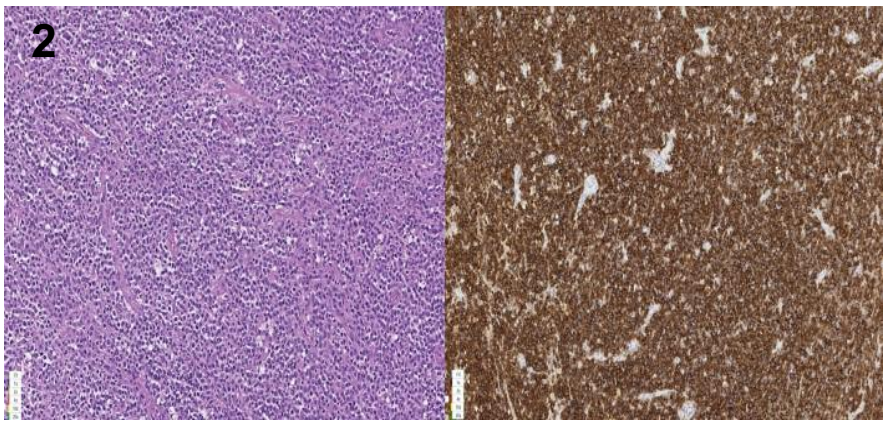

Se procedió a la realización de una PAAF del nódulo, recomendándose desde de Anatomía Patología realizar biopsia de la lesión ante la posibilidad de un linfoma B. Tras ser consensuado en el comité de tiroides del hospital, se acordó la realización de una hemitiroidectomía derecha, evidenciándose una infiltración por linfoma B difuso de células grandes (LBDCG), con inmunofenotipo CD-20 +, BCL-6+, BCL-2 +/- CD-10+, MUM-1 -, CICLINA D-1 -, y alto índice proliferativo (imagen 2). Los hallazgos sugerían una transformación a alto grado de un linfoma MALT.
El estudio se completó con un FDG-PET TAC observándose múltiples nódulos hipermetabólicos bilaterales en el parénquima pulmonar, en relación con metástasis a dicho nivel. El linfoma tiroideo recibió un estadiaje IV A en el estudio de extensión, e inició tratamiento con quimioterapia R-CHOP junto a radioterapia y quimioterapia intratecal.

Conclusiones: El LBDCG constituye el 70% de los linfomas tiroideos y tiene un perfil más agresivo. Los linfomas tipo MALT presentan una buena respuesta al tratamiento y un mejor pronóstico, aunque existen casos excepcionales de transformación a linfomas de alto grado, como el aquí expuesto. El tratamiento sigue suponiendo un tema de controversia, siendo necesario individualizar la opción de tratamiento quirúrgico, quimioterápico o radioterápico según la histología y el estadiaje del linfoma.

Bibliografía:
Kesireddy M, Lasrado S. Thyroid Lymphoma. In: StatPearls [Internet]. Treasure Island (FL): StatPearls Publishing; 2020 Jan-. Available from: https://www.ncbi.nlm.nih.gov/books/NBK544282.
Walsh, S., Lowery, A. J., Evoy, D., McDermott, E. W., & Prichard, R. S. Thyroid lymphoma: recent advances in diagnosis and optimal management strategies. *Oncologist*. 2013; *18*(9): 994–1003. https://doi.org/10.1634/theoncologist.2013-0036
Sharma, A., Jasim, S., Reading, C. C., Ristow, K. M., Villasboas Bisneto, J. C., Habermann, T. M., Fatourechi, V., & Stan, M. Clinical Presentation and Diagnostic Challenges of Thyroid Lymphoma: A Cohort Study. *Thyroid.* 2016; *26*(8): 1061–1067. https://doi.org/10.1089/thy.2016.0095
Pavlidis, E. T., & Pavlidis, T. E. A Review of Primary Thyroid Lymphoma: Molecular Factors, Diagnosis and Management. *J Invest Surg*. 2019; *32*(2):137–142. https://doi.org/10.1080/08941939.2017.1383536
Shrestha, P., Aderhold, K., Swierczynski, S., Lin, C., & Herb, R. Primary thyroid MALToma- a rare diagnosis of an unassuming thyroid nodule. *J. Community Hosp. Intern. Med. Perspect.* 2018; *8*(1): 42–45. https://doi.org/10.1080/20009666.2018.1424487

CARCINOMA ANAPLÁSICO DE ORIGEN INCIERTO

Daniel Aparicio López, Ernesto Hernando Almudí, Jorge Chóliz Ezquerro, Carmen Casamayor Franco

Servicio de Cirugía General y del Aparato Digestivo. Hospital Universitario Miguel Servet. Zaragoza

INTRODUCCIÓN Y OBJETIVOS

El carcinoma anaplásico (CA) supone el 1-3% de los carcinomas tiroideos, sin embargo es una de las neoplasias sólidas más letales que existen por su crecimiento rápido y diseminación precoz siendo la supervivencia de meses desde el diagnóstico[1]. Se presenta en la 7º y 8º década de vida, con una relación mujer:hombre=3:1[2]. La cirugía suele ser paliativa, reductora de masa y casi nunca radical, no obstante en aquellos pacientes en los que sea posible se debe realizar tiroidectomía total y linfadenectomía cervical. La respuesta a la quimioterapia o radioterapia es mínima pero se administra de forma adyuvante.[3] Presentamos el caso de un paciente de 48 años con diagnóstico de carcinoma anaplásico de tiroides de origen incierto.

MATERIAL Y MÉTODOS

Paciente sin alergias medicamentosas conocidas, con antecedente de carcinoma epidermoide pobremente diferenciado con áreas sarcomatoides (extensa expresión p16) de cabeza y cuello, tratado con cirugía y radioterapia externa, que en el seguimiento presentó progresión tumoral axilar ipsilateral (niveles I y II), realizándose exéresis quirúrgica (Anatomía patológica: expresión inmunohistoquímica positiva a proteína P 40, P 63 y CK 5-6 y negatividad frente a CK7, TTF1, CK20 y GATA), quimioterapia y radioterapia axilar.

RESULTADOS

En el seguimiento oncológico del paciente se evidencia en TC nódulo tiroideo izquierdo de 16x24mm y aparición de adenopatía supraclavicular izquierda (figura 3). La biopsia del nódulo es concluyente para carcinoma indiferenciado de célula grande compatible con carcinoma anaplásico de tiroides por lo que en Comité se decide tiroidectomía total más linfadenectomía. El estudio anatomopatológico posterior confirma la presencia de un carcinoma anaplásico multifocal de tiroides con afectación extraglandular, estadio pT3a. El estudio inmunohistoquímico demuestra expresión difusa para p63 y mínima para tiroglobulina, PAX8, CK19 y TTF1. Además BRAF no mutado, ALK negativo y expresión de PD-L1 del 20%. Por todo ello se decide tratamiento con quimioterapia posterior. El seguimiento a 6 meses postintervención reveló progresión local de la enfermedad, recibiendo tratamiento quimioterápico.

CONCLUSIONES

El carcinoma anasplásico de tiroides es una entidad poco frecuente con una rápida progresión y mal pronóstico. Los tratamientos disponibles presentan pobres resultados, siendo su finalidad paliativa.

Figura 1. Corte axial de TC cervical con nódulo tiroideo izquierdo.

1. Larrad-Jiménez A. Carcinoma diferenciado de tiroides. En: Sitges-Serra A, Sancho-Insenser J, ed. en. Guía Clínica de la Asociación Española de Cirujanos: Cirugía Endocrina. 2nd ed. Madrid: Arán; 2009. 27-44.
2. Ballesteros A. Cáncer de tiroides. Madrid: Sociedad Española de Oncología Médica: 31-01-2020.
3. Limaiem F, Giwa AO. Cancer, Anaplastic Thyroid. En: StatPearls [Internet]. Treasure Island (FL): StatPearls Publishing; Enero 2020.

CARCINOMA PAPILAR DE TIROIDES RECIDIVANTE

Daniel Aparicio López, Ernesto Hernando Almudí, Jorge Chóliz Ezquerro, Carmen Casamayor Franco

Servicio de Cirugía General y del Aparato Digestivo. Hospital Universitario Miguel Servet. Zaragoza

INTRODUCCIÓN Y OBJETIVOS

El carcinoma papilar representa la variante histológica más frecuente de las neoplasias tiroideas (90%). Más frecuente en las mujeres (5:1) suele aparecer en la edad media de la vida.[1] Las radiaciones ionizantes, especialmente durante la infancia, son uno de los principales factores de riesgo.[2] Clínicamente se presenta como nódulo tiroideo aunque su principal característica es la diseminación ganglionar (metástasis al diagnóstico 30-90%).[3] La tiroidectomía total con vaciamiento cervical central (VI) es el tratamiento de elección, añadiendo vaciamiento cervical funcional (niveles II a V) solo con metástasis conocidas.[3] El seguimiento se basa en la determinación anual de la tiroglobulina y la ecografía cervical. En caso de recidiva local la cirugía es el tratamiento de elección considerando la ablación con I^{131} en aquellos casos recurrentes o quirúrgicamente no rescatables.[2] Presentamos el caso de un paciente de 30 años de edad con diagnóstico de carcinoma papilar de tiroides recidivante.

MATERIAL Y MÉTODOS

Paciente sin alergias conocidas, natural de Nicaragua, con diagnóstico de carcinoma papilar de tiroides con metástasis ganglionares cervicales hace 8 años. Se le realizó tiroidectomía total y vaciamiento cervical bilateral produciéndose una lesión recurrencial derecha durante la intervención. Con tratamiento supresor con levotiroxina 200 mcg/día, no recibió I^{131}en ningún momento del seguimiento. A su llegada a España consulta por dolor cervical anterior, disfagia, pérdida de peso y adenopatias cervicales izquierdas. Se realiza ecografía cervical (fig. 1) objetivándose múltiples formaciones nodulares hipoecogénicas en el lecho tiroideo, sugestivos de restos tumorales y adenopatías metastásicas bilaterales (nivel I-II), confirmándose en TC cervico-torácico (fig. 2). Tiroglubulina (Tg) en PAAF de 2595ng/ml. Ante dichos hallazgos se decide exéresis quirúrgica (T3N1bMx).

RESULTADOS

El paciente es intervenido realizándose exéresis de restos tiroideos bilaterales y vaciamiento cervical izquierdo. AP: carcinoma papilar de tiroides convencional y adenopatías metastásicas en nivel II-VI; por ello recibió tratamiento con Yodo a dosis terapéuticas. En seguimiento posterior se objetiva recidiva local y progresión de la enfermedad con Tg de 152 y los Ac antitiroglobulina 165,23 UI/mL, rastreo corporal positivo y nuevas lesiones en TC cervico-torácico con presencia de nódulos pulmonares bilaterales. El paciente recibió 2ª dosis de I^{131} con ausencia de respuesta clínica.

CONCLUSIONES

El carcinoma papilar de tiroides es la neoplasia tiroidea más frecuente, siendo las metástasis ganglionares su característica principal. Con buena respuesta al tratamiento su pronóstico habitual es bueno (supervivencia a 5 años del 99-100% en las formas localizadas).

Figura 1

Figura 2

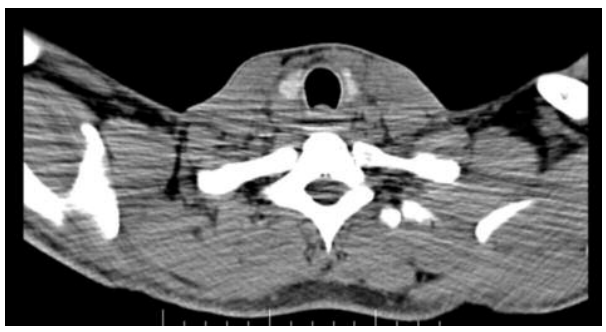

1. Ballesteros A. Cáncer de tiroides [Internet]. Madrid: Sociedad Española de Oncología Médica: 31-01-2020 [consultado 17-02-2020]. Disponible en: https://seom.org/info-sobre-el-cancer/tiroides?showall=1

2. Larrad-Jiménez A. Carcinoma diferenciado de tiroides. En: Sitges-Serra A, Sancho-Insenser J, ed. en. Guía Clínica de la Asociación Española de Cirujanos: Cirugía Endocrina. 2nd ed. Madrid: Arán; 2009. 27-44.

3. Caron NR, Clark OH. Papillary Thyroid Cancer: Surgical Management of Lymph Node Metastases. Curr TreatOptions Oncol. 2005; 6:311-22.

4. Sakorafas GH, Sampanis D, Safioleas M. Cervical lymph node dissection in papillary thyroid cancer: Current trends, persisting controversies, and unclarified uncertainties. Surg Oncol. 2010; 19:e57-70.

Marcaje con 125-Iodo semilla de adenopatía metastásica única en cáncer papilar de tiroides

Azpeitia Hernández P., Ajuria Illarramendi O. , Baiona Cebada A. ** , Vilar Tabanera A. ***

*** Servicio Medicina Nuclear, ** Endocrinología y Nutrición, *** Cirugía General y Digestivo**
Hospital Universitario Ramón y Cajal, Madrid, España

1.- Introducción y Objetivos

El **cáncer papilar de tiroides (CPT)** tiene una muy elevada tasa de supervivencia, pero un pequeño porcentaje pueden recidivar. La afectación ganglionar es la presentación más habitual de la recidiva[1,2].

Presentamos el caso de una mujer de 67 años diagnosticada de CPT (pT4a N1a Mx), tratada con tiroidectomía y linfadenectomía del compartimento central y posteriormente con dos dosis de ^{131}Iodo (150mCi) y radioterapia local.

En la ecografía cervical de control realizada a los dos años de la intervención se identificó una adenopatía supraclavicular medial izquierda de aspecto tumoral (**figura 1**). Se confirmó por punción aspiración de aguja fina (PAAF) su origen metastásico.

El **objetivo** de nuestro trabajo es demostrar la utilidad de la cirugía radioguiada con semillas de ^{125}Iodo para la resección quirúrgica de la recidiva del CPT.

2.- Material y Método

Mujer de 67 años con recidiva ganglionar única de CPT, con intervención cervical previa, tratada con cirugía radioguiada con semillas de ^{125}Iodo.

El día antes de la cirugía, se realizó el marcaje eco-guiado de la adenopatía patológica. Se liberó la semilla mediante una aguja de 18G **(figura 2**), quedando esta en el centro de la adenopatía.

En el servicio de Medicina Nuclear y mediante una sonda de detección gamma y la gammacámara portátil, se marcó con rotulador en piel la localización de la semilla de ^{125}I.

En quirófano, con la sonda de detección gamma se localizó, intraoperatoriamente, la adenopatía marcada con la semilla de ^{125}I, se procedió a la disección y extirpación de la misma.

3.- Resultados

La adenopatía marcada con la semilla se extirpó con éxito. No se registraron complicaciones.
La paciente está libre de enfermedad hasta la fecha.

4.- Conclusión

La cirugía radioguiada con semillas de ^{125}I es una técnica sencilla que permite localizar con precisión la adenopatía afecta, y ofrece la seguridad de haber extraído la lesión deseada [3,4].

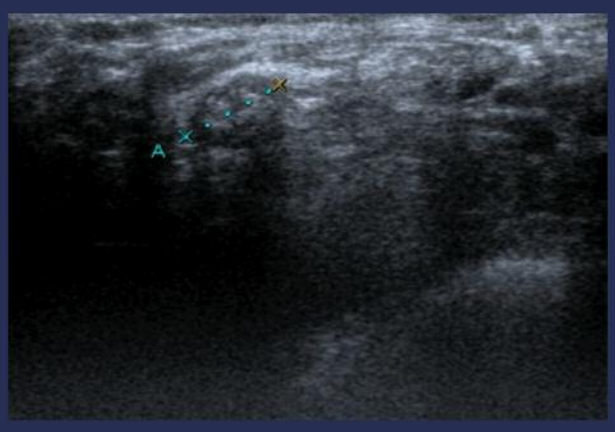

Figura 1.- Ecografía donde se visualiza adenopatía supraclavicular izquierda sospechosa

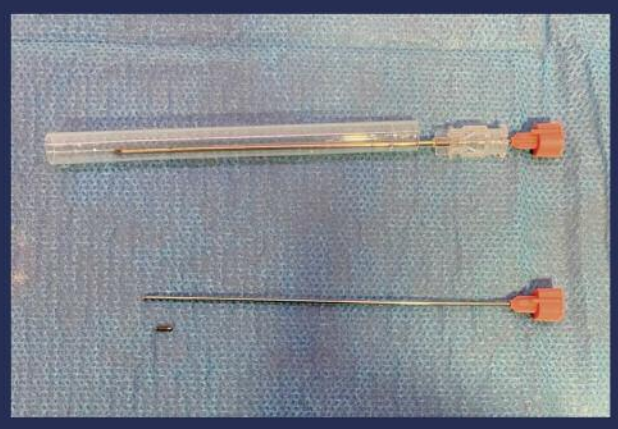

Figura 2.- Semilla de 125I y aguja de 18G que se emplea para liberar la semilla en la adenopatía deseada.

5.- Bibliografía

1)Hartl DM, Zago S, Leboulleux S, et al. Resection margins and prognosis in locally invasive thyroid cancer Head Neck.2014. 36(7):1034-8

2)Lee CW, Roh JL, Cho KJ et al. Risk Factors for recurrence of papilary thyroid carcinoma with clinically node-positive lateral neck. Ann Surg Oncol. 2015;22:117-24.

3)Vilar Tabanera A, Ajuria O, Rioja ME, Cabañas Montero J. Selective Neck Dissection Guided by a Radioactive I125 Seed for Papillary Thyroid Carcinoma Recurrence. Cir Esp. 2020. 98(8):478-481

4)Pérez Reyes M, Jiménez Mazure C, Pulido Roa I, Rodríguez Silva C. Image-guided excision with I 125 seed in lymph node metastasis of medullary thyroid carcinoma. Cir Esp. 2020. 98(6):357

CARCINOMA FOLICULAR DE TIROIDES CON EXTENSIÓN INTRAVASCULAR A LA YUGULAR INTERNA: PRESENTACIÓN DE UN CASO

Antonio Javier Cano Paredero, Teresa Gónzalez-Nicolas Trébol, Ernesto Luis Hernando Almudi , Maria Carmen Casamayor Franco*

*Cirugía general y aparato digestivo. Hospital Universitario Miguel Servet. Zaragoza.

Introducción y objetivos. Presentación y puesta en común al mundo de la ciencia de un caso para su debate.

Material y método. Exposición de paciente atendido en nuestro servicio con adquisición de imágenes durante intervención quirúrgica.

Resultado. Mujer 70 años con antecedente de bocio multinodular tratado en 2011 con I131. Derivado del servicio endocrinológico y de nutrición por aumento de lóbulo tiroideo izquierdo.

Analítica sanguínea con normofunción tiroidea. Tomografía computarizada: nódulo tiroideo izquierdo dominante con probable extensión por vena tiroidea hasta luz yugular. PAAF tiroides: Compatible con neoplasia folicular.

Se completa tiroidectomía total y exéresis en bloque de pedículo venoso de la tiroidea superior y segmento de la vena yugular interna izquierda con trombo tumoral, previo control venoso yugular (figuras 3 y 4). Recuperación postoperatoria satisfactoria y sin incidencias.

El estudio de anatomía patológica muestra un tamaño tumoral de 3.8cm, invasión vascular presente y extensa (> 4 vasos), invasión linfática negativa, no se observa invasión perineural, invasión vena yugular izquierda (pT4b). pTNM: pT4b Nx.

Es presentado en comité de tumores endocrinológicos, donde se decide tratamiento con Yodo 131.

Discusión:

La invasión microvascular del carcinoma folicular de tiroides es bien conocida, sin embargo la invasión macroscópica es poco frecuente y se encuentran pocos casos en la literatura. La presencia de invasión intravascular no es contraindicación de cirugía. El tratamiento posterior con I131 reduce el riesgo de recurrencia (1, 2). Ante hallazgos de invasión macroscópica vascular, es de capital importancia realizar un estudio de extensión por el riesgo incrementado de metástasis concomitantes.

La invasión vascular no contraindica la cirugía. Debe seguirse un control multidisciplinar entre varias especialidades: oncología, endocrino, radiodiagnóstico y cirugía general.

Existen casos descritos en los cuales se ha logrado extirpación del trombo tumoral con reparación del vaso, si bien, se trataba de un carcinoma papilar(3). No obstante, la mayoría de los autores prefieren la exéresis en bloque de la yugular afecta (4, 5).

1.- Ashorobi D, Lopez PP. Follicular Thyroid Cancer.. [Updated 2021 Jan 3]. In: StatPearls [Internet]. Treasure Island (FL): StatPearls Publishing; 2021 Jan-. Available from: https://www.ncbi.nlm.nih.gov/books/NBK539775/

2.- Febrero B, Rodríguez JM, Parrilla P. Carcinoma de células de Hürthle con trombosis venosa yugulosubclavio [Hürthle cell carcinoma with jugulo-subclavian venous thrombosis]. Acta Otorrinolaringol Esp. 2015 Mar-Apr;66(2):125-6.

3.- Al-Jarrah Q, Abou-Foul A, Heis H. Intravascular extension of papillary thyroid carcinoma to the internal jugular vein: A case report. Int J Surg Case Rep. 2014;5(8):551-3.

4.- Aygun N, Ozel A, Uludag M. The Clinical Importance of Tumor Thrombus in Internal Jugular Vein Related to Papillary Thyroid Cancer. Journal Surgical Cases Reports [Internet]. 2019 [consulted 15th March 2021]. Available in: http://www.sciencerepositoy.org.

5.- Chung, Douglas & Krieger, Diane & Moreno, Niberto & Renshaw, Andrew & Alonso, Rafael & Cava, Robert & Witkind, Mark & Udelsman, Robert. (2019). Papillary Thyroid Carcinoma: The First Case of Direct Tumor Extension into the Left Innominate Vein Managed with a Single Operative Approach. World Journal of Endocrine Surgery. 11. 22-25.

“DOCTORA, ¿POR QUÉ TENGO TANTOS TUMORES?”

Castro Luna A, Berzal Hernández B, Sastre Marcos J, Álvarez Cabellos R.
Complejo Hospitalario de Toledo. Hospital Virgen de la Salud. Avenida de Barber, 30. 45005. Toledo.

Introducción

Mujer de 74 años con diagnóstico de acromegalia por adenoma hipofisario, en tratamiento con análogos de la somatostatina por preferencia de la paciente y con buen control clínico y analítico de la enfermedad[1] y diagnosticada de mieloma múltiple IgG Kappa con respuesta parcial a tratamiento, por lo que se solicita PET donde no se detectan captaciones sugestivas de plasmocitomas ni mieloma múltiple activo óseo, pero donde de forma incidental se objetiva un nódulo tiroideo altamente hipermetabólico *(imagen 1).* La paciente es derivada a las consultas de Endocrinología

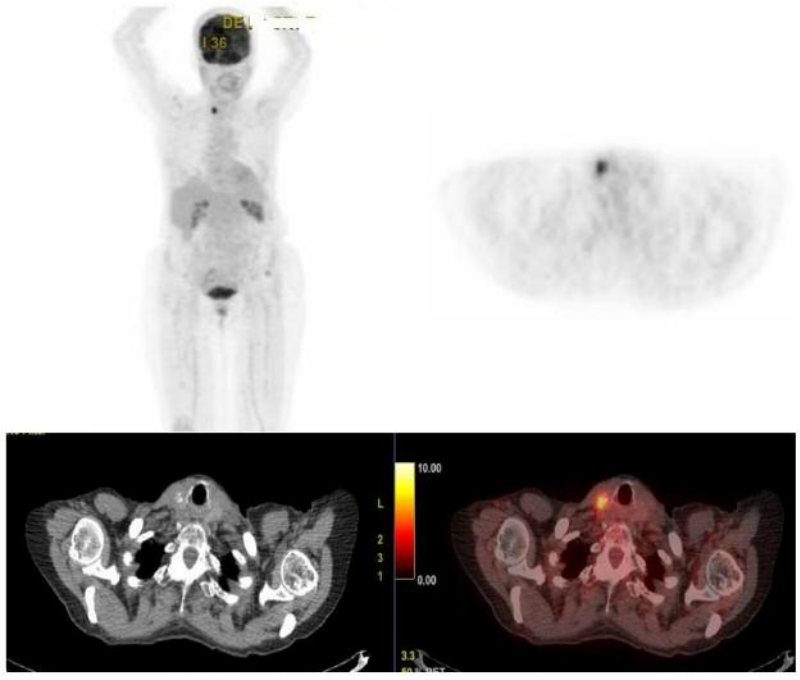

Imagen 1: Nódulo calcificado altamente hipermetabólico (SUV máx. 9.88) en polo superior de lóbulo tiroideo derecho

Material y métodos

Se realiza ecografía tiroidea detectando nódulo *(imagen 2)* altamente sospechoso de malignidad, por lo que se realiza punción-aspiración con aguja fina (PAAF) ecoguiada[2], compatible con categoría VI de Bethesda y estudio molecular positivo para mutación BRAF V600E.

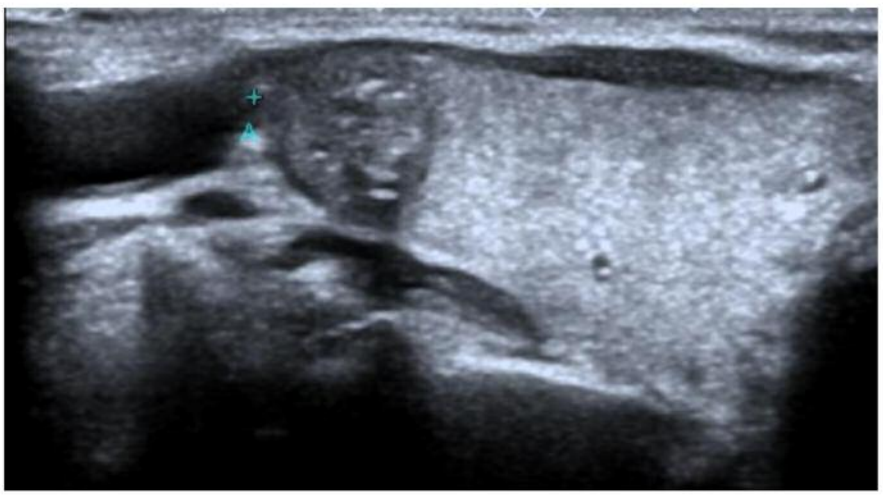

Imagen 2: Nódulo en polo superior de LTD de 15mm de diámetro mayor y volumen 0.9cc, sólido hipoecoico con calcificaciones en su interior y vascularización intranodular (TIRADS 5).

Intervenida de tiroidectomía total y vaciamiento de compartimento central bilateral profiláctico[2].

El diagnóstico anatomopatológico muestra carcinoma papilar clásico de tiroides de 1.1cm parcialmente encapsulado, pero invadiendo tiroides adyacente. Sin afectación ganglionar.

En la primera revisión postquirúrgica la paciente muestra unas cifras de tiroglobulina (TG) <1 y anticuerpos anti-TG negativos.

Se debate el caso en el comité multidisciplinar de tiroides y aunque el riesgo de recurrencia tras la cirugía era bajo y el estatus post cirugía era favorable, dados los antecedentes neoplásicos de la paciente y la presencia de mutación BRAF V600E, se decidió completar el tratamiento con una dosis ablativa con 30 mCi de I-131 tras preparación con TSH recombinante[2], con estudio compatible con restos tiroideos en lecho quirúrgico, sin evidencia de afectación adenopática ni a distancia y TG indetectable tras tratamiento con yodo. Por tanto, cáncer papilar de tiroides T1b N0 M0, BRAF positivo.

Resultados

En las revisiones periódicas a los 4, 9 y 12 meses postquirúrgicos la tiroglobulina permanece en niveles indetectables y no se detectan restos en ecografías de control; por tanto, muestra una respuesta excelente.

Conclusiones

- El exceso de secreción de GH/IGF-1 en acromegalia se relaciona con la aparición de neoplasias, principalmente colorrectales seguidas de la enfermedad nodular tiroidea y el cáncer de tiroides[1,3]. Sobre su relación con el mieloma múltiple se han publicado algunos casos de concomitancia, sin haberse establecido una clara influencia.

- El desarrollo de las consultas de alta resolución de patología nodular tiroidea y la implementación de los comités multidisciplinares en cáncer de tiroides han supuesto una mejora clara en el manejo de esta patología maligna, optimizando los tiempos de actuación y los resultados finales[5].

Bibliografía

(1)Alexandra Hanzu, F. et al. *ACROGUÍA: Guía Práctica En Acromegalia*. 1st ed. Sant Cugat del Vallès (Barcelona): EdikaMEd.2020.

(2)Haugen BR, Alexander EK, Bible KC, Doherty GM, Mandel SJ, Nikiforov YE, et al. 2015 American Thyroid Association management guidelines for adults patients with thyroid nodules and differentiated thyroid cancer. Thyroid 2016; 26:1-133.

(3)Dal J, et al. Cancer Incidence in Patients With Acromegaly: A Cohort Study and Meta-Analysis of the Literature. The Journal of Clinical Endocrinology & Metabolism. 2018;103(6):2182-2188.

(4)Bolfi F, Neves A, Boguszewski C, Nunes-Nogueira V. Mortality in acromegaly decreased in the last decade: a systematic review and meta-analysis. European Journal of Endocrinology. 2018;179(1):59-71.

(5) Díez J, Galofré J, Oleaga A, Grande E, Mitjavila M, Moreno P. Declaración de consenso para la acreditación de unidades multidisciplinares en cáncer de tiroides. Endocrinología y Nutrición. 2016;63(3):e1-e15.

Metástasis Tiroidea de cáncer de recto

Patricia Ciriano Hernández, Carlos Martínez Pinedo (Cirugía General y del Aparato Digestivo) Violeta Herrera Montoro (Anatomía Patológica), Jesús Martín Fernández (Jefe Servicio Cirugía General y del Aparato Digestivo). Hospital General Universitario de Ciudad Real

INTRODUCCIÓN

La afectación neoplásica de la glándula tiroides es un hallazgo infrecuente.

A pesar de ser uno de los órganos con mayor perfusión relativa, las metástasis en el tiroides presentan baja incidencia, siendo el carcinoma de células renales, el pulmón y la mama, los orígenes más frecuentes.

La mayoría de metástasis se identifican durante el seguimiento realizado a pacientes oncológicos.

El aumento de su incidencia puede deberse a la mejoría y generalización de las pruebas de imagen, así como al aumento de supervivencia de los pacientes oncológicos.

CASO CLÍNICO

Paciente mujer de 56 años derivada por nódulo tiroideo derecho de rápido crecimiento. Presenta antecedentes de hipotiridismo.

Como historia oncológica destaca un adenocarcinoma de recto moderadamente diferenciado T2N1 tratado en 2014 con QT y RT neoadyuvantes, resección anterior baja y posterior tratamiento adyuvante. Recidiva pulmonar en 2017 tratada por adyuvancia seguida de lobectomía derecha y dos metastasectomías pulmonares.

En PET de seguimiento se objetiva un aumento de captación a nivel tiroideo, confirmado mediante TC y ecografía, en el que además se objetivan adenopatías sospechosas en nivel II. La PAAF sostenía la sospecha de carcinoma papilar de tiroides (Bethesda V).

En mayo de 2019 la paciente fue sometida a tiroidectomía total y vaciamiento funcional derecho, tras confirmación intraoperatoria de nódulo tiroideo con presencia de adenocarcinoma.

El postoperatorio cursó con parálisis recurrencial temporal, estando la paciente libre de enfermedad en el momento actual.

Nódulo tiroideo derecho

Adenopatía nivel II

CONCLUSIÓN

Las metástasis en la glándula tiroides son una entidad clínica excepcional, a pesar de la mejoría en las pruebas de imagen y los avances en la terapéutica oncológica.

El tratamiento adecuado y el pronóstico continúan siendo controvertidos, lo que hace necesaria una mayor investigación en este campo.

REFERENCIAS BIBLIOGRÁFICAS

1. Nixon IJ et al. Metastasis to the Thyroid Gland: A Critical Review. Ann Surg Oncol 2017; 24: 1533-1539
2. Papi G et al. Metastases to the thyroid gland: prevalence, clinicopathological aspects and prognosis: a 10-year experience. Clin Endocrinol (Oxf) 2007; 66: 565-571
3. Chung AY et al. Metastases to the thyroid: a review of the literature from the last decade. Thyroid 2012; 22: 258-268
4. Cichoń et al. Metastases to the thyroid gland: seventeencases operated on in a single clinical center. Langenbecks Arch Surg 2006; 391: 581-587
5. 5. Mirallié E et al.Management and prognosis of metastases to the thyroid gland. J Am Coll Surg 2005; 200: 203-207

CÁNCER MEDULAR DE TIROIDES IRRESECABLE EN PACIENTE CON ADENOCARCINOMA DE COLON AVANZADO

Felices Lobera MP, Nuño Alves A, Gurruchaga Sotés I, López Roldán B, Verdún Aguilar JA, Ortega Izquierdo E.
Hospital Universitario Miguel Servet de Zaragoza. Servicio de Oncología Médica

INTRODUCCIÓN Y OBJETIVOS

Paciente de 70 años con intervenido en abril de 2019 por adenocarcinoma de colón (AC) pT3N1M0. Es diagnosticado en abril de 2019 de un carcinoma medular de tiroides (CMT) cT3N1M1 con metástasis pulmonares.

MATERIAL Y MÉTODOS

Con el diagnóstico de CMT cT3N1M1, se comenta en comité multidisciplinar, siendo desestimada la opción quirúrgica, dada la extensión locorregional y se inicia tratamiento sistémico con Vandetanib el 12/11/2019 con beneficio clínico mejorando el dolor cervical y disminución de las adenopatías palpables.

Se determinó RET en línea germinal que resulto negativo y se solicitó un perfil genómico completo del tumor mediante NGS con la plataforma Foundation One® con resultado de amplificación de RET (C634R) y ausencia de fusión de NTRK.

RESULTADOS

En PET-TC febrero/2020: respuesta parcial del CMT pero aparición de implantes peritoneales de nueva aparición relacionados con recidiva del AC. Se desestima rescate quirúrgico ante progresión de AC, se suspende Vandetanib y se solicitó RAS resultando KRAS mutado. Con intención de controlar ambas neoplasias inicia tratamiento con XELOX + Bevacizumab el 11/3/2020. En PET-TC de Noviembre/2020 informan de estabilidad del CMT y progresión de la enfermedad peritoneal y aparición de metástasis hepática.

Inicia segunda línea con FOLFIRI + Aflibercept que mantiene en la actualidad. Último PET-TC el 10/03/2021 con resultados de estabilidad del CMT y respuesta parcial de enfermedad hepática y peritoneal.

En este momento el paciente permanece asintomático, sin dolor cervical.

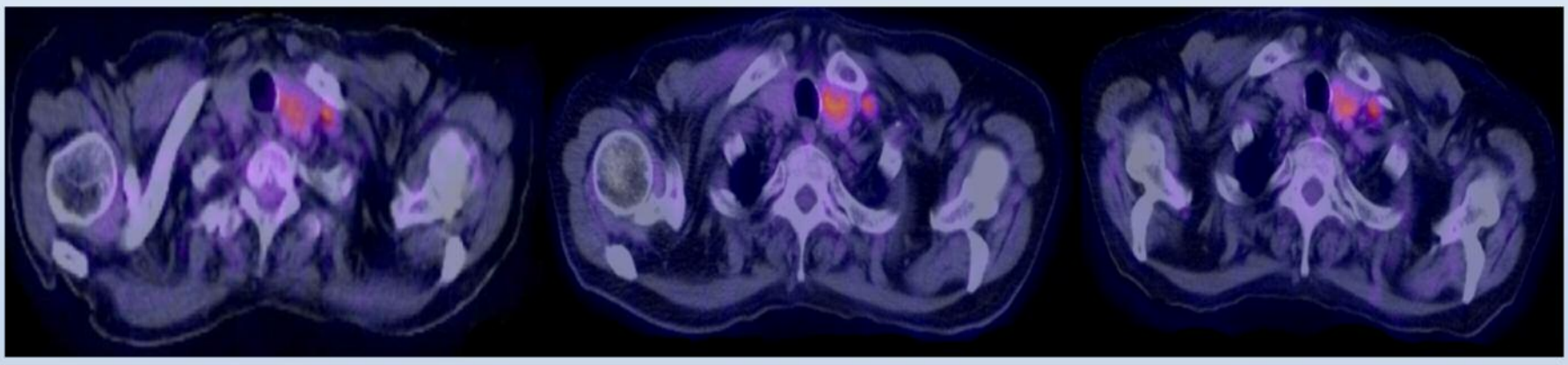

SEPTIEMBRE/2019 JUNIO/2020 MARZO/2021

CONCLUSIÓN

Además de las mutaciones de RET, el CMT está influenciado por otros trastornos del microambiente tumoral, como alta vascularización, niveles elevados de factor de VEGF, FGF, c-MET y PDGF. El VEGF es un regulador predominante de la angiogénesis, crucial para el crecimiento tumoral y las metástasis.

Los fármacos con eficacia probada en ensayos fase III en CMT son inhibidores multikinasa; Vandetanib con actividad sobre VEGFR 2, VEGFR-3, RET, y EGFR y Cabozantinib con actividad sobre VEGFR-2, MET y RET.

La peculiaridad de este caso es la presentación sincrónica de dos carcinomas sin opción de tratamiento local y que requieren de tratamiento sistémico para control de enfermedad; por ello se ha buscado el uso de fármacos de uso habitual en cáncer de colón asociado a antiangiogénicos (Bevacizumab y Aflibercept) como estrategia de control de ambos tumores dada la implicación de la vía de VEGF en ambos tumores.

BIBLIOGRAFÍA

1. Galofré J.C, et al. Consensus on the management of advanced medullary thyroid carcinoma on behalf of the Working Group of Thyroid Cancer of the Spanish Society of Endocrinology (SEEN) and the Spanish Task Force Group for Orphan and Infrequent Tumors (GETHI). Endocrinol Nutr. 2015;62(4):e37---e46
2. Wells SA Jr, Robinson BG, Gagel RF, et al: Vandetanib in patients with locally advanced or metastatic medullary thyroid cancer: A randomized, double-blind phase III trial. J Clin Oncol 30:134-141,2012.
3. Elisei R, Schlumberger MJ, Müller SP, Schöffski P, Brose MS, et al. Cabozantinib in progressive medullary thyroid cancer. J Clin Oncol. 2013;(October):3639-46.
4. Ricci V, et all. Aflibercept a new target therapy in cancer treatment: a review. Critical Reviews in Oncology/Hematology. 2015; (December):569-576
5. Filetti S, et all. Thyroid cancer: ESMO Clinical Practice Guidelines for diagnosis, treatment and follow-up. Annals of Oncology 30: 1856–1883, 2019

Lenvatinib en el tratamiento de primera línea en pacientes con metástasis óseas de cáncer diferenciado de tiroides y mal estado funcional

Sonia García Rodríguez*, Isabel Beltrán Guerra*, Ruth Elizondo**, Marta Fernández*

*Servicio de Oncología Médica del Hospital Universitario Nuestra Señora de Valme de Sevilla. Avenida de Bellavista, s/n, 41014, Sevilla; Teléfono: 955 015 000
**Servicio de Oncología Médica del Hospital Universitario Nuestra Señora de Valme de Sevilla. Avenida de Bellavista, s/n, 41014, Sevilla; Teléfono: 955 015 000

Introducción y Objetivos

Varón de 41 años, sin hábitos tóxicos ni enfermedades crónicas. Antecedente de nódulo tiroideo izquierdo de 7 cm no funcionante con citología de sospecha de neoplasia folicular. Hemitiroidectomía izquierda posterior. Anatomopatología de adenoma folicular no maligno. En seguimiento sin evidencia de enfermedad durante 36 meses. En Noviembre de 2018 desarrolla súbitamente síntomas incapacitantes (ECOG 3).

Material y Métodos

- PET/TC 18FDG: lesiones óseas múltiples con SUVmax 13.4.
- Biopsia percutánea guiada por ecografía de lesión costal.
- Anatomía patológica: metástasis de Carcinoma diferenciado de tiroides (TG y TTF1 positivo)

Resultados

Revisado el caso en Comité Multidisciplinar de tumores se decide dado el mal estado funcional del paciente optar por iniciar tratamiento sistémico con Lenvatinib vía oral continua a 24 mg una vez al día. Tras una semana el paciente experimenta notable mejoría que permite disminución de tratamiento analgésico así como mejora del estado funcional pasando a ECOG 0. Tras completar tres ciclos, el PET/TC evidencia reducción de tamaño y de SUV de las lesiones (39.5% de reducción). Los niveles séricos de TG se reducen de forma significativa. Ante esta respuesta clínica y radiológica fue sometido a resección del remanente tiroideo, sin evidencia de malignidad en el examen histopatológico. Posteriormente pudo recibir tratamiento con yodo radioactivo. Se confirmó posteriormente la presencia de enfermedad residual refractaria al yodo siendo imposible dilucidar si el uso precoz de Lenvatinib influyó en la capacidad de la población celular para captar y concentrar el yodo radioactivo.

Los efectos secundarios presentados fueron hipertensión arterial en los primeros días, seguido de diarrea, ambos de grado 3 según CTCAE. Ambos fueron manejados satisfactoriamente de forma convencional, requiriendo el manejo de la diarrea una reducción de dosis e interrupción de tratamiento uno o dos días por ciclo.

Discusión

El paciente presentaba metástasis óseas múltiples y alta carga de síntomas que condicionaban un mal estado funcional al debut (ECOG 3). Esta situación clínica impidió un manejo convencional (cirugía tiroidea y tratamiento con yodo radioactivo)(1). Se decidió por tanto iniciar terapia sistémica con Lenvatinib, manejando de forma temprana los efectos secundarios a fin de mantener dosis inicial, ya que se han descritos casos de progresión en sólo pocos días de interrupción del tratamiento (2). El estado funcional del paciente mejoró de ECOG 3 a 0 en tan solo una semana, lo que permitió rescatarlo en poco tiempo para opciones de tratamiento más habituales como la ablación con yodo radioactivo.

Bibliografía

1. J. M. Trigo, J. Capdevila, E. Grande, J. Grau, P. Lianes, and Spanish Society for Medical Oncology, "Thyroid cancer: SEOM clinical guidelines," Clinical & Translational Oncology, vol. 16, no. 12, pp. 1035–1042, 2014.
2. T. Uchida, H. Yamaguchi, K. Nagamine et al., "Rapid pleural effusion after discontinuation of lenvatinib in a patient with pleural metastasis from thyroid cancer," Endocrinology, Diabetes & Metabolism Case Reports, vol. 2019, 2019.

CARCINOMA DE CÉLULAS DE HÜRTHLE DE LARGA EVOLUCIÓN YODO-REFRACTARIO: LA IMPORTANCIA DE LA SECUENCIA DE TRATAMIENTOS

Clara García[1] Alberto Jacobo Cunquero Tomás[1], Vega Iranzo González-Cruz[1], Juan Carlos Ferrer [2]

[1]*Servicio de Oncología Médica , Hospital General Universitario de Valencia.* [2]*Servicio de Endocrinología y nutrición, Hospital General Universitario de Valencia.*

INTRODUCCIÓN

El cáncer de tiroides (CT) tiene una incidencia mundial de 6.7 casos/100.000 habitantes/año. De ellos, el CT diferenciado supone el 90% (1). El 75% de los CT responden bien a cirugía y terapia con yodo radioactivo (RAI). No obstante, el 15% presentan recurrencia o progresan, y hasta el 10% son yodoresistentes. Hasta hace pocos años, las opciones de tratamiento para este tipo de pacientes eran limitadas, siendo la quimioterapia (QT) basada en antraciclinas poco efectiva, sin haber mostrado beneficio en supervivencia global (SG) ni en supervivencia libre de progresión (SLP). El genomic landscape del CT ha permitido detectar mutaciones en RAS, PTEN y PIK3CA que son frecuentes en subtipo folicular, y que activan la vía PI3K-AKT. Como consecuencia, se han desarrollado terapias dirigidas basadas en inhibidores de multicinasa efectivos contra estas vías de proliferación y diferenciación celular, que aportan esperanza frente a los modestos resultados de la QT.

MATERIAL Y MÉTODOS

Descripción de un caso clínico y revisión de la literatura

RESULTADOS

Se trata de un varón de 65 años, sin antecedentes médicos de interés. Su historia oncológica comienza en 2002, cuando se detecta nuevo nódulo tiroideo derecho y se realiza exéresis, con diagnóstico de carcinoma de células de Hürthle con invasión capsular y vascular (tiroglobulina (TG) 213 ng/mL). Se realiza tiroidectomía (TG 10.2 ng/mL).

En febrero 2003 se detectan metástasis ganglionares, por lo que recibe tratamiento ablativo con I131 (RAI) con 30 milicurios (mCi).

En junio 2004, la Tomografía por Emisión de Positrones (PET) muestra adenopatía mediastínica e implantes nodulares en pulmón derecho (imagen 1). Se decide tratamiento con Adriamicina 6 ciclos, con respuesta parcial. En abril 2005 se realiza rastreo y tratamiento empírico con Yodo 150 mCi, por recidiva bioquímica con TG 413.5 ng/mL En mayo 2006 se lleva a cabo exéresis de resto tiroideo derecho y RAI 150 mCi.

En noviembre 2007 se interviene de laringuectomía total y resección faríngea derecha por afectación metastásica localizada, siendo resecada completamente. En junio 2009, se realiza suprarrenalectomía bilateral por infiltración metastásica. Desde agosto 2009, y ante yodo-refactariedad por la ausencia de absorción de RAI en todas las lesiones en la gammagrafía, inicia tratamiento con inhibidor tirosin kinasa (ITK): Sorafenib 400mg/12h, con enfermedad estable desde 2009 hasta 2015.

En mayo 2015 presenta TG 2229.1 ng/dL y progresión de enfermedad a nivel pulmonar y óseo (imagen 2), por lo que se modifica tratamiento a Sunitinib. En mayo 2018 permanece en enfermedad estable.

Se interrumpe el tratamiento en noviembre 2018 tras varios ingresos por diarrea por Clostridium difficile y colitis pseudomembranosa secundaria. En abril 2019 se objetiva en estudio de extensión metástasis cerebrales múltiples (imagen 3). Recibe radioterapia (RT) holocraneal paliativa. En junio 2019: inicia tratamiento con Lenvatinib 24 mg/24h, que es interrumpido en septiembre por toxicidad inaceptable (astenia grado 3, hiporexia, pérdida de peso) y deseo del paciente.

Noviembre 2019: El PET-TAC Galio muestra afectación ganglionar paracardiaca derecha, pulmonares, hepáticas y óseas (imagen 4). Inicia tratamiento con radioterapia paliativa sobre C7-D1 y masa de partes blandas por compresión radicular. En enero 2020 inicia Axitinib 5 mg/12h.

Noviembre 2020: Progresión de enfermedad a nivel pulmonar, hepática y ósea. Se inicia tratamiento everolimus 10 mg/día el 12/11/2020.

Previo a la reevaluación, el paciente ingresa en Unidad COVID en enero 2021 por neumonía bilateral por SARS-COV-2; presentando mala evolución y siendo exitus por esta causa.

Imagen 1

Imagen 2

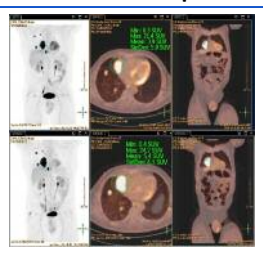

Imagen 3

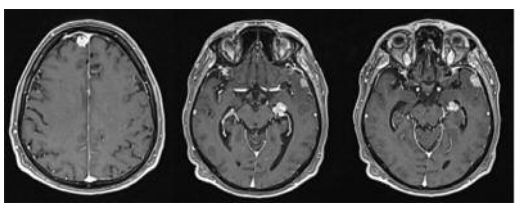

Imagen 4

DISCUSIÓN Y CONCLUSIÓN

Sorafenib y Lenvatinib son los únicos fármacos aprobados por la Agencia Española de Medicamentos y Productos Sanitarios para CT yodo-refractarios, progresivos y metastásicos. Ambos fármacos se aprobaron gracias a dos ensayos fase III randomizados (DECISION para sorafenib (2) y SELECT para lenvatinib (3)). Sunitinib ha mostrado actividad en este escenario en TR, SG y SLP (4). Axitinib se asocia con una seguridad tolerable y con una actividad clínicamente significativa en los pacientes con CT diferenciado resistente al tratamiento con yodo, o CT medular (5).

Nuestro caso refleja la historia natural del CT con buena respuesta al tratamiento con yodo al inicio, siendo posteriormente refractario, e iniciando tratamiento con adriamicina. Tras la publicación de los estudios comentados previamente inicia tratamiento con ITKs, presentando un beneficio sostenido gracias a su secuencia de tratamientos a pesar de su yodo-resistencia y múltiples recaídas y progresiones.

En conclusión, a pesar de que la mayoría de los CTs son de curso largo y asintomáticos u oligosintomáticos, 1 de cada 10 tendrán una evolución rápida y agresiva, a pesar de los tratamientos de RAI. Es en estos pacientes donde la secuencia de tratamiento con ITK es fundamental para aumentar su supervivencia.

1) *Ancker OV, Krüger M, Wehland M, Infanger M, Grimm D. Multikinase Inhibitor Treatment in Thyroid Cancer. IJMS. 18 de diciembre de 2019;21(1):10.*
2) *Brose MS, Nutting CM, Jarzab B et al. Sorafenib in radioactive iodinerefractory, locally advanced or metastatic differentiated thyroid cancer: a randomised, double-blind, phase 3 trial. Lancet 2014; 384(9940): 319–328*
3) *Schlumberger M, Tahara M, Wirth LJ et al. Lenvatinib versus placebo in radioiodine-refractory thyroid cancer. N Engl J Med 2015; 372(7): 621–630.*
4) *Ravaud A, de la Fouchardiere C, Caron P, et al. A multicenter phase II study of sunitinib in patients with locally advanced or metastatic differentiated, anaplastic or medullary thyroid carcinomas: mature data from the THYSU study. Eur J Caner 2017;76:110-117.*
5) *Cohen EE, Tortorici M, Kim S, et al. A Phase II trial of axitinib in patients with various histologic subtypes of advanced thyroid cáncer: long-term outcomes and pharmacokinetic/pharmacodynamic analyses. Cancer Chemother Pharmacol 2014;74:1261-1270..*

METÁSTASIS CEREBRAL DE CÁNCER DE TIROIDES: UN CASO ENTRE UN MILLÓN

B. Manzarbeitia Arroba[1], C. Sandoval Moreno[1], V. Viedma Torres[2] , MG. Guijarro de Armas[2], JM. Soria Tristán[3].
[1]Servicio de Medicina Nuclear, [2]Servicio de Endocrinología, [3] Servicio de Oncología. Hospital Universitario de Getafe.

PRESENTACIÓN DEL CASO

Mujer de 63 años, sin antecedentes de interés, que consulta por autopalpación de nódulo en lóbulo tiroideo izquierdo. Se realiza una PAAF con resultado de proliferación celular, rechazando cirugía.

EVOLUCIÓN Y PRUEBAS COMPLEMENTARIAS

- A los 3 años se realiza TT por aumento de tamaño: carcinoma folicular pobremente diferenciado, invasivo, con riesgo intermedio de recurrencia.
- Masa cervical izquierda+ ↑ Tg→Linfadenectomía radical bilateral y central (afectación vascular+ganglionar).
- Se administran 3 dosis de 131-I, (5.5GBq, 7.4GBq y 3.7GBq tras TSHr) por ↑ Tg persistente, con evidencia de enfermedad yodo-dependiente (lecho tiroideo y campos pulmonares) tras la 1ª dosis (figura 1). Resto negativos.
- Pese a la ↑ Tg persistente, los estudios PET/TAC y biopsias son negativos. Se propone iniciar ITK, pero prefiere no hacerlo por buen estado funcional.
- Se duplica la Tg, perdiéndose el seguimiento durante 1 año por situación de pandemia.
- Septiembre de 2020: ingresa para nueva linfadenectomía, objetivándose Tg 3005 ng/ml (previa 620)+alteraciones neurológicas. Se evidencia masa intraaxial semisólida en RMN que en el PET/TAC muestra hipermetabolismo patológico (figura 2). Se extirpa dicha masa y se administra RT.

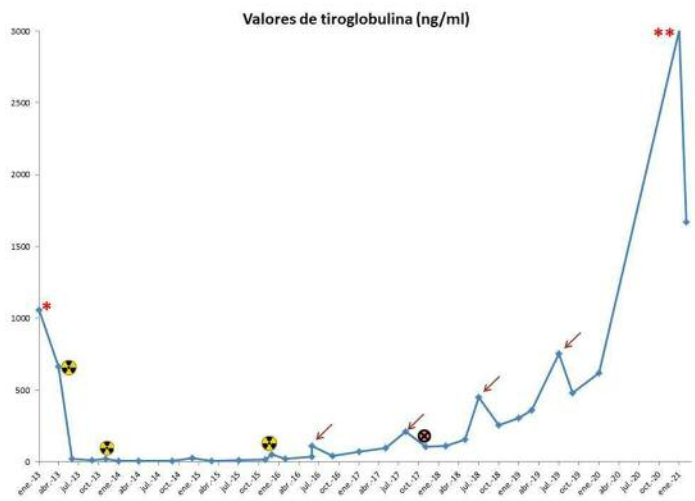

Figura 1. Evolución de los valores de tiroglobulina durante el seguimiento de la paciente, reflejándose su respuesta ante las intervenciones quirúrgicas (*) y los tratamientos con ^{131}I (símbolo☢), así como al estímulo con TSHr ante la realización de estudios PET/TC (flechas) y el momento en el que rechaza el tratamiento con ITK (x).

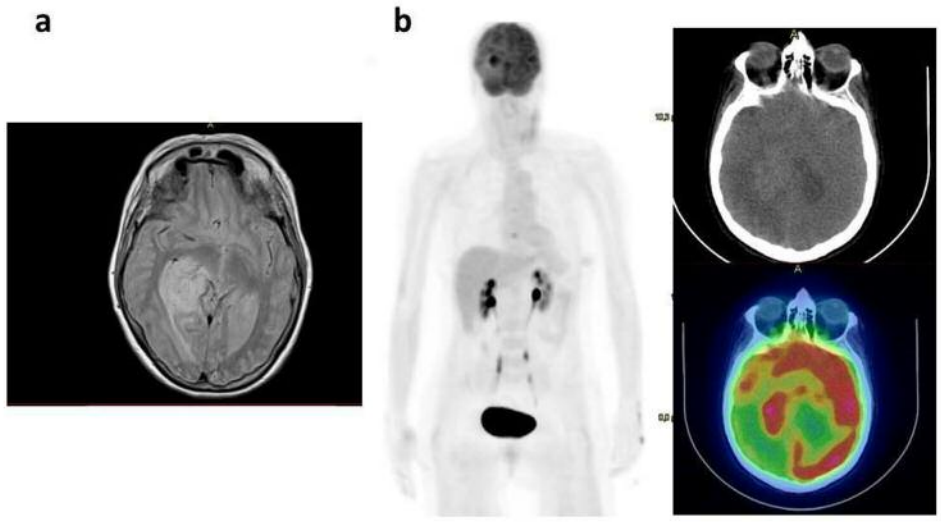

Figura 2. **(a)** RMN corte axial: masa intraaxial sólida, de localización profunda temporo-parietal, adyacente y medial a atrio ventricular. Lesión polilobulada de márgenes definidos y heterogénea, con edema vasogénico perilesional y condiciona efecto de masa significativo sobre VL derecho y estructuras de línea media, siendo compatible con neoplasia de alto grado, probablemente metástasis. **(b)** Estudio PET/TC en el que se observa hipermetabolismo focal en parénquima cerebral temporo-parietal, coincidente con lesión descrita en RMN, con hipometabolismo perilesional en probable relación con edema.

DISCUSIÓN Y CONCLUSIÓN

La recidiva en forma de metástasis a distancia en los cánceres de tiroides es extremadamente rara, siendo la afectación cerebral una de las menos frecuentes (1% de los casos) (1).

La enfermedad a distancia está habitualmente asociada a la refractariedad al yodo, fenómeno que aparece ante la pérdida de diferenciación tiroidea de las células neoplásicas, ocasionando el síndrome TENIS: Tg elevada+RCT negativo, situación en la que está indicada la realización de PET/TAC (2,3).

El tratamiento con ITK prolonga el tiempo de duplicación del tumor, mejorando la esperanza de vida (4), aunque se han descrito casos de resistencia al mismo tras períodos largos de uso (5).

Dada la rápida progresión y llamativa elevación de la Tg, así como la ausencia de comorbilidades; en este caso, la paciente podría haberse beneficiado del tratamiento con ITK. No obstante, lo rechazó pese a recomendación médica, por lo que se opta por seguimiento estrecho.

BIBLIOGRAFÍA

(1)Chiu AC, Delpassand ES, Sherman SI. Prognosis and treatment of brain metastases in thyroid carcinoma. J Clin Endocrinol Metab. 1997;82(11):3637–42.
(2)Aashiq M, Silverman DA, Na'ara S, Takahashi H, Amit M. Radioiodine-Refractory Thyroid Cancer: Molecular Basis of Redifferentiation Therapies, Management, and Novel Therapies. Cancers [Internet]. MDPI AG; 2019 Sep 17;11(9):1382.
(3)Díaz-González LG, Garcia-Talavera P, Gomez-Caminero F, Riola-Parada C, Villanueva-Curto JG, Tamayo-Alonso P. PET en el diagnóstico de la patología de tiroides. Rev ORL. 2019;11(3):7.
(4)Sabra MM, Sherman EJ, Tuttle RM. Tumor volume doubling time of pulmonary metastases predicts overall survival and can guide the initiation of multikinase inhibitor therapy in patients with metastatic, follicular cell-derived thyroid carcinoma. Cancer. 2017 Aug 1;123(15):2955-2964.
(5)Pacini F. Which patient with thyroid cáncer deserves systemic therapy and when?. Best Pract Res Clin Endocrin Metab. 2017;31(3):291-4.

GRUPO ESPAÑOL DE TRATAMIENTO DE TUMORES DE CABEZA Y CUELLO

1º CONCURSO DE CASOS CLINICOS MULTIDISCIPLINARES EN CÁNCER DE TIROIDES

GEORCC GRUPO ESPAÑOL DE ONCOLOGÍA RADIOTERÁPICA EN CABEZA Y CUELLO

TOXICIDAD PRECOZ A SORAFENIB EN CARCINOMA PAPILAR DE TIROIDES

Autores: Elisa Mañas Mora, Alberto R. Sevillano Tripero, Mirian E. Pérez García, Lidia Carnerero Córdoba, Óscar Valle Carcel, Silvia Sequero López.
Filiación: Servicio de Oncología Médica, Hospital Universitario Clínico San Cecilio.

1. INTRODUCCIÓN Y OBJETIVOS

Revisión del tratamiento del cáncer papilar de tiroides y las toxicidades asociadas mediante un caso clínico.

2. MATERIAL Y MÉTODOS

Paciente de 58 años con aparición de nódulo cervical en lóbulo tiroideo derecho. Tras realización de ecografía doppler con resultado de alta sospecha de malignidad, se decide realizar tiroidectomía total en marzo de 2013, con resultado de carcinoma papilar de tiroides y estadiaje pT3N0M0, estadio III

Imagen 1. Nódulo tiroideo sospechoso malignidad

3. RESULTADOS

- **Mayo 2013:** tratamiento de ablación con I-131. **Junio 2018**: PET-TAC de control con aparición de nódulos pulmonares. Se decide realizar tratamiento con I-131. Tras TAC de re-evaluación, enfermedad estable.
- **Octubre 2020:** en TAC de control se aprecia aumento de las lesiones pulmonares. Se inicia primera línea de quimioterapia con Sorafenib.
- **Noviembre 2020:** toxicidad dérmica G3 a Sorafenib 800mg tras primer ciclo con afectación de todo el cuerpo con reacción ampollosa y estomatitis. Hiperestesias en pies con dificultad para deambular. Tras suspensión de tratamiento, mejoría clínica.
- **Diciembre 2020:** segunda línea con Lenvatinib 20mg/24h, con menor efectos adversos, únicamente se registra crisis hipertensiva bien controlada con médicación, por la que se reduce dosis a 14mg/24h.
- **Marzo 2021-Actualidad:** último TAC con enfermedad estable.

Imagen 2. Reacción al Sorafenib apreciada en nuestra paciente
Imagen perteneciente Dras. Tuneu y López Pestaña del Hospital Donostia-San Sebastián.
La paciente real prefiere no ceder sus imágenes.

4. CONCLUSIONES

Iniciamos primera línea con Sorafenib, según ensayo clínico fase III DECISION que evaluó la actividad de sorafenib en pacientes de cáncer de tiroides diferenciado y progresivo resistente a la terapia con yodo, demostrando un aumento en supervivencia libre progresión de 10,8 meses vs 5,8 frente a placebo. La toxicidad en estos pacientes fue principalmente dermatológica, grado 1-2. En nuestro caso, fue necesaria la supensión de sorafenib por toxicidad G3, por lo que se decidió iniciar segunda línea con Lenvatinib, cuya indicación fue probada en el ensayo clínico SELECT.

1. Gallardo, E., Medina, J., Sánchez, J.C. et al. SEOM clinical guideline thyroid cancer (2019). Clin Transl Oncol 22, 223–235 (2020). https://doi.org/10.1007/s12094-019-02284-8
2. Schlumberger M, Tahara M, Wirth LJ, Robinson B, Brose MS, Elisei R, Habra MA, Newbold K, Shah MH, Hoff AO, Gianoukakis AG, Kiyota N, Taylor MH, Kim SB, Krzyzanowska MK, Dutcus CE, de las Heras B, Zhu J, Sherman SI. Lenvatinib versus placebo in radioiodine-refractory thyroid cancer. N Engl J Med. 2015 Feb 12;372(7):621-30. doi: 10.1056/NEJMoa1406470. PMID: 25671254.

Cáncer folicular de tiroides de larga evolución. Tiempos de pandemia.

Perez García, Mirian Esther [1]; Sequero López, Silvia [1], Mañas Mora, Elisa [1].
[1] Hospital Universitario San Cecilio, Granada. Servicio de Oncología Médica.

INTRODUCCION

Mujer de 42 años. En el año 1997 nódulo tiroideo en crecimiento, paciente asintomática. Se propone tratamiento con cirugía: extirpación del lóbulo tiroideo derecho y nódulo en polo inferior del lóbulo tiroideo izquierdo. AP: carcinoma folicular ampliamente invasivo en lóbulo izquierdo→ completa tiroidectomía. Tiroglobulina antes de la tiroidectomía total: 21.4 ng/mL (0.0-4.0ng/mL), posteriormente 5ng/mL.

Tras la segunda cirugía se objetivan restos tumorales en el rastreo corporal con I-131, por lo que recibe tratamiento por parte de Medicina Nuclear con dosis ablativas de I-131 (100mCi). Inicia revisiones.

Febrero 2000: captación del trazador en lecho tiroideo. Recibe nueva administración de I-131 (100mCi). No acude a nuevas revisiones.

TRATAMIENTO Y EVOLUCION

- En 2012 consulta por empeoramiento de su disfonía residual. Es valorada por Otorrinolaringología y solicitan TAC, donde se aprecian dos nódulos pulmonares y uno adrenal. Se realizó nuevo rastreo donde no se objetiva enfermedad, sin embargo, el ascenso de Tiroglobulina es progresivo (283ng/mL a 1981ng/mL) por lo que recibe dosis ablativa 150 mCi de I-131.
- Agosto 2013 nuevo ascenso de tiroglobulina. Se realiza PET, con progresión de la enfermedad a nivel pulmonar. Se presenta el caso en Comité Multidisciplinar e inicia tratamiento con Axitinib 10mg cada 12 horas.
- Agosto de 2018 progresión radiológica, bioquímica y clínica. Se decide en Comité seguimiento y tratamiento por Oncología Médica con Sorafenib.
- Junio 2019 progresión a expensas de aumento del remanente tumoral en lecho tiroideo y de la adenopatía paracardiaca. Dado que el TAC previo era de agosto, la paciente está asintomática y mantiene descenso de tiroglobulina se presenta en Comité y se decide continuar Sorafenib. Desde septiembre 2019 ascenso de tiroglobulina (4431->5327ng/mL) con TAC estable. Continua Sorafenib. Regular tolerancia al tratamiento, principalmente por diarrea, lo que obliga a reducir dosis.
- Septiembre 2020: padece infección respiratoria por coronavirus con escasa repercusión clínica, no obstante, se decide descanso de tratamiento durante la infección aguda. Se reanuda tras PCR de coronavirus negativa y paciente asintomática.
- En enero de 2021 progresión bioquímica con tiroglobulina 10.000ng/mL y radiológica a nivel ganglionar: inicia Lenvatinib 24mg diarios, con muy buena tolerancia. Se produce un marcado descenso de tiroglobulina en el primer mes (10.000->3.000ng/mL).

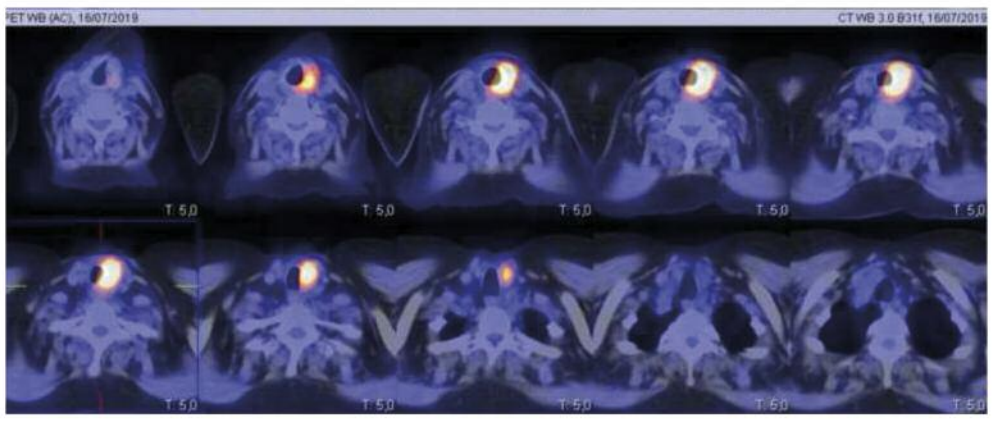

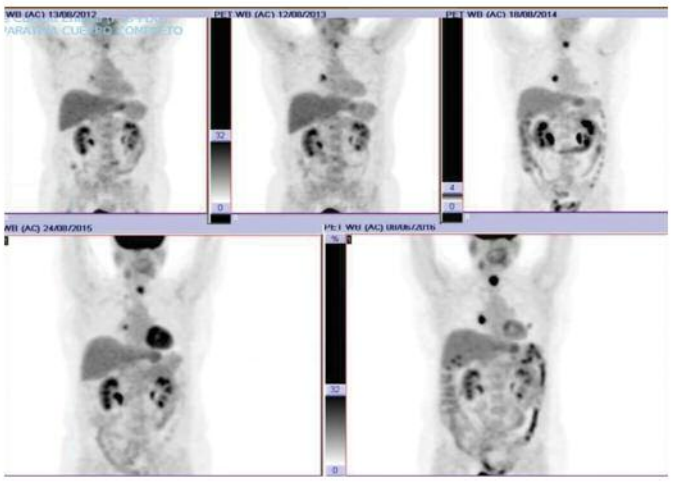

A la izquierda, persistencia de enfermedad en lecho quirúrgico. A la derecha, evolución PET-TAC 2012-2016 con crecimiento de adenopatía paracardiaca izquierda y adenopatías retroperitoneales.

DISCUSION

Ante la persistencia de enfermedad tras tiroidectomía total, precisó tratamiento con I-131[1]. Cuando se objetiva enfermedad metastásica vuelve a recibir I-131, sin embargo, hasta un tercio de los pacientes tienen lesiones resistentes al tratamiento[2] o dejan de responder al mismo. En nuestro caso, ante la progresión tras varios tratamientos con I-131 y una considerable carga tumoral inició tratamiento con Axitinib y posteriormente Sorafenib[3], con aceptable tolerancia. Finalmente ha precisado nueva línea de tratamiento, optando por Lenvatinib[4].

Durante la infección por coronavirus se decidió suspender el fármaco, pues la evolución lenta de la enfermedad nos lo permite y tenemos poca evidencia de su mantenimiento con infección activa. Además, parece que los inhibidores de tirosin-kinasa pueden interferir con algunas vías de la respuesta inmune innata y adaptativa, por lo que es necesario individualizar en cada escenario. En pacientes paliativos con enfermedad controlada es razonable su suspensión hasta resolución del episodio agudo [5].

BIBLIOGRAFIA

1. Luster M, Clarke SE, Dietlein M et al. Guidelines for radioiodine therapy of differentiated thyroid cancer. Eur J Nucl Med Mol Imaging 2008; 35(10): 1941–1959
2. Schlumberger M, Brose M, Elisei R et al. Definition and management of radioactive iodine-refractory differentiated thyroid cancer. Lancet Diabetes Endocrinol 2014; 2: 356–358.
3. Brose MS, Nutting CM, Jarzab B et al. Sorafenib in radioactive iodinerefractory, locally advanced or metastatic differentiated thyroid cancer: a randomised, double-blind, phase 3 trial. Lancet 2014; 384(9940): 319–32
4. Schlumberger M, Tahara M, Wirth LJ et al. Lenvatinib versus placebo in radioiodine-refractory thyroid cancer. N Engl J Med 2015; 372(7): 621–630.
5. G. Curigliano et al. Managing cancer patients during the COVID-19 pandemic: an ESMO multidisciplinary expert consensus. Ann Oncol 2020, 31(10):1320-1335.

HOSPITAL UNIVERSITARIO SAN CECILIO

CARCINOMA PAPILAR DE TIROIDES METASTÁSICO CON UN HALLAZGO INCIDENTAL DE UN NÓDULO MAMARIO YODO-CAPTANTE.

Michal Pudis, Juan José Martín Marcuartu, Alba Rodríguez Gasén, Montserrat Cortés Romera

Servicio de Medicina Nuclear-PET (IDI), Hospital Universitari de Bellvitge-IDIBELL

INTRODUCCIÓN Y OBJETIVOS

Mujer de 60 años diagnosticada de carcinoma diferenciado de tiroides, variante papilar, intervenida mediante tiroidectomía total con vaciamiento ganglionar del compartimento central bilateral. Se clasifica como pT2(m) N1b por presencia de múltiples macrometástasis laterocervicales bilaterales. Se remite al servicio de Medicina Nuclear para la realización de tratamiento con radioyodo (100 mCi).

MATERIAL Y MÉTODOS

Al séptimo día post-tratamiento se realiza un rastreo corporal total (Fig. 1a) que no muestra restos tiroideos en el lecho quirúrgico (Fig. 1b), no obstante presenta una captación focal en la mama izquierda (flecha roja en Fig. 1a y c). Además se detectaron múltiples nódulos pulmonares que, aunque no mostraban captación de radioyodo, sugestivos de metástasis. Ante la presencia de la tiroglobulina elevada y en ausencia de hallazgos yodo-captantes en el rastro post-tratamiento (TENIS), se decidió realizar una PET/TC con 18F-FDG (Fig. 2).

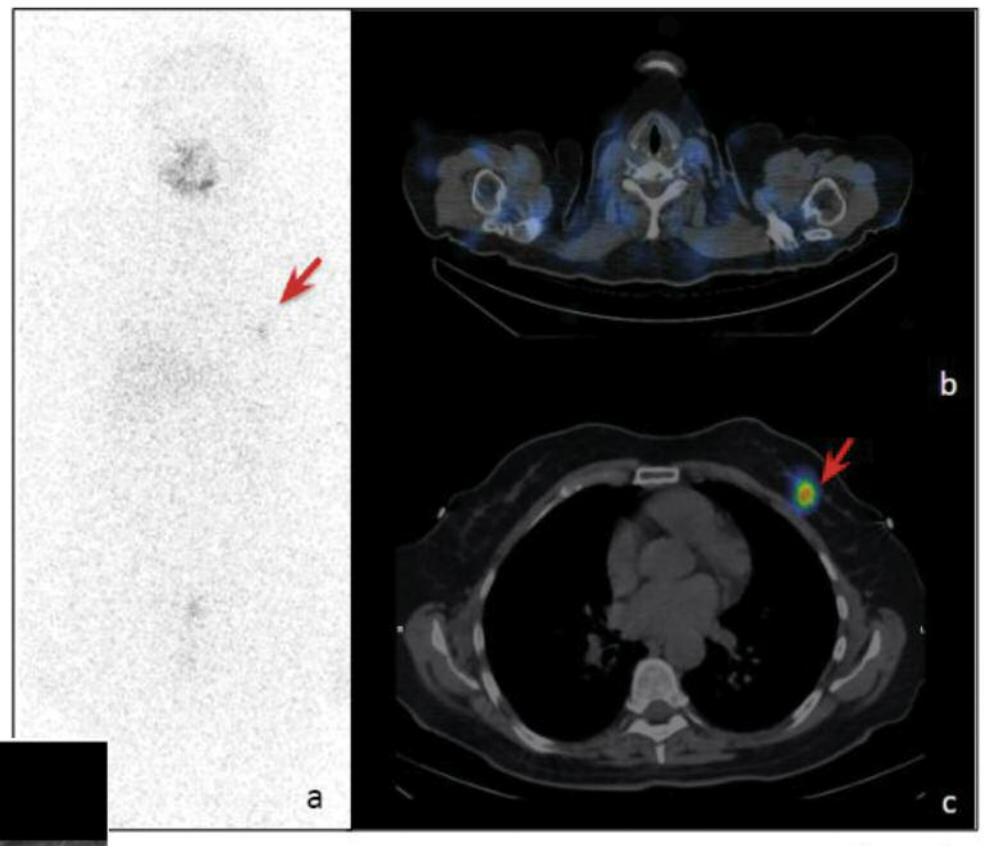

Figura 1

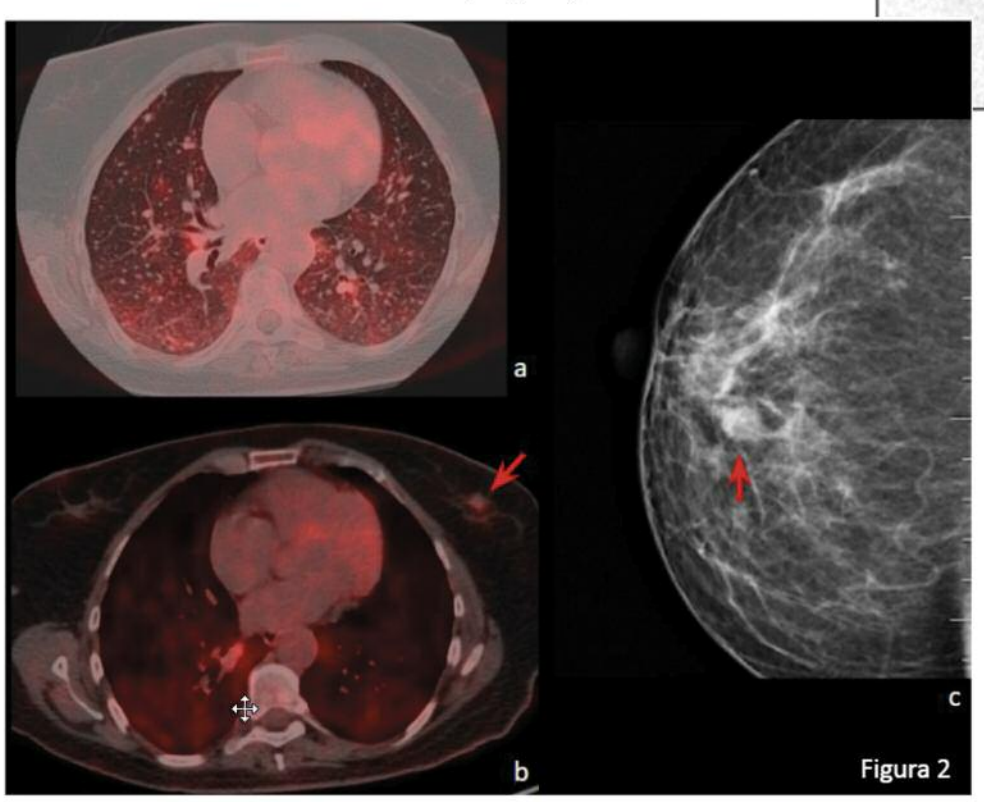

Figura 2

RESULTADOS

La PET/TC muestra hipermetaboslimo glucídico en los nódulos pulmonares de mayor tamaño (Fig. 2a). Además se observa una lesión nodular en la mama izquierda levemente hipermetabólica (Fig. 2b), por lo que se recomienda su estudio dirigido. Se realiza una mamografía donde se aprecia un nódulo (flecha roja Fig. 2c) en los cuadrantes internos de la mama izquierda (BI-RADS 5). Se realiza una tumorectomía de la lesión, con el resultado final de papiloma intraductal benigno.

CONCLUSIÓN

Los papilomas intraductales son tumores benignos de tejido fibrovascular que crecen dentro de los conductos lácteos de los senos. Pueden provocar inflamación local causando dolor y secreción sanguinolenta por el pezón. Hay que tener en cuenta, que el radioyodo y la 18F-FDG son unos marcadores muy sensibles pero poco específicos, pues ciertos procesos inflamatorios o infecciosos pueden asociarse a captaciones importantes de estos radiofármacos.

Bibliografía:

1. Chudgar AV, Shah JC. Pictorial Review of False-Positive Results on Radioiodine Scintigrams of Patients with Differentiated Thyroid Cancer. Radiographics. 2017 Jan-Feb;37(1):298-315.
2. Rakha EA, Ellis IO. Diagnostic challenges in papillary lesions of the breast. Pathology. 2018 Jan;50(1):100-110.
3. Díaz-González LG, Garcia-Talavera P, Gomez-Caminero F, Riola-Parada C, Villanueva-Curto JG, Tamayo-Alonso P. PET en el diagnóstico de la patología de tiroides. Revista ORL 2019;11(3), 297-304.

Bellvitge Hospital Universitari

Institut Català de la Salut

IDI INSTITUT DE DIAGNÒSTIC PER LA IMATGE

Elevación progresiva de tiroglobulina, con pruebas de imagen negativa

Redondo Torres, E, S, León Utrero, Andreo López MC, Avilés Pérez MD, Endocrinología y nutrición, Hospital Universitario San Cecilio de Granada

Introducción: Paciente mujer de 56 años remitida en 2013 por nódulo cervical a consultas externas de nuestro hospital. Se diagnostica de Carcinoma Papilar de tiroides (variante células altas) (pT3m, N0, M0). Estadio III. Decidiéndose tratamiento inicial con tiroidectomía total y dosis ablativa con 130 mCi de I131.

Material y métodos: Se trata de una paciente con CPT variante de alto riesgo en seguimiento desde 2013, con elevación progresiva de tiroglobulina, a pesar de test de imagen negativos. Hasta julio de 2018, cuando se detecta un foco hipermetabólico por PET-TAC (SUV máx=2,9) sobre una imagen nodular en LID y aparición de varios nodulillos diseminados por ambos pulmones que no se evidenciaban en los estudios previos. En ese momento se decide en comité multidisciplinar, nueva dosis de radioyodo, alcanzando dosis acumulada de 300 mCi. En ese momento la enfermedad se encuentra estable. En octubre de 2020, se realiza TAC torácico de control, con múltiples lesiones pulmonares metastásicas preexistentes con signos de progresión inequívoca. Ante la progresión por criterios RECIST, se inicia Sorafenib.

Resultados: Se inicia Sorafenib 400 mg/24h, suspendido por toxicidad dérmica G3 tras primer ciclo con afectación dérmica. Tras la retirada de Sorafenib, en diciembre de 2020, se inicia tratamiento con Lenvatinib 20mg/24h. Tras lo cual la paciente refiere mal control de cifras de tensión arterial, disminuyendo lenvatinib a 14 mg/24h, y añadiendo tratamiento antihipertensivo. En última revisión en marzo de 2021, se realiza TAC de tórax que demuestra hallazgos compatibles con enfermedad estable, apreciándose disminución de tamaño respecto a estudio previo que sugieren tendencia a la respuesta, asimismo como tendencia descendente de la tiroglobulina. En la última revisión, se ha retirado durante dos semanas el tratamiento con lenvatinib por proteinuria marcada de 8 gramos, en espera de nueva analítica para su reintroducción debido al buen resultado obtenido con este fármaco.

Presentamos aquí el caso de una paciente de mediana edad, que desde la cirugía presentaba un cáncer diferenciado de tiroides de alto riesgo. Su estadificación inicial fue pT3mN0M0, estadio III, y en la nueva clasificación de la ATA 2018 se reordenaría en pT3mN0M0, estadio I, bajo riesgo, dado la edad de la paciente (56 años) y no considerar la afectación microscópica de los tejidos circundantes. Durante la evolución se demuestra la clara tendencia al ascenso de la tiroglobulina, marcador útil en el seguimiento, y que nos deben alertar de la presencia de la existencia de enfermedad tanto local como a distancia. La particularidad de este caso es la persistencia de pruebas de imagen que durante años son negativas, incluyendo PET TAC, TAC de tórax y ecografía. Otro dato a destacar es el resultado negativo de captación de radioyodo, lo cual es indicativo de la desdiferenciación que ha sufrido el tumor, y que nos limita el tratamiento con I-131, aunque en nuestro caso una dosis empírica de I-131, mantuvo estabilidad en niveles de tiroglobulina y ausencia de progresión estructural durante 2 años.

Conclusión: En estos casos ante la progresión de la enfermedad son de utilidad los nuevos tratamientos, basados en la inhibición de la tirosin kinasa, como sorafenib y lenvatinib. La evolución tanto de las lesiones como de los niveles de tiroglobulina ha sido muy satisfactoria con dichos tratamientos. Sin embargo, ha precisado retirar sorafenib por toxicidad dermatológica y lenvatinib se ha detenido por el grado de proteinuria alcanzado y el control tensional. Debemos prestar especial atención a los efectos secundarios de estos fármacos, anticiparnos e intentar corregirlos, ya que han demostrado gran eficacia en el control de la enfermedad.

1. Schlumberger M, Tahara M, Wirth LJ, Robinson B, Brose MS, Elisei R, et al. Lenvatinib versus placebo in radioiodine-refractory thyroid cancer. N Engl J Med. 2015;372(7):621–30.
2. Brose MS, Nutting CM, Jarzab B, Elisei R, Siena S, Bastholt L, et al. Sorafenib in radioactive iodine-refractory, locally advanced or metastatic differentiated thyroid cancer: a randomised, double-blind, phase 3 trial. Lancet. 2014;384(9940):319–28.
3. Nath MC, Erickson LA. Aggressive variants of papillary thyroid carcinoma: Hobnail, tall cell, columnar, and solid: Hobnail, tall cell, columnar, and solid. Adv Anat Pathol. 2018;25(3):172–9.
4. Barres B, Kelly A, Kwiatkowski F, Batisse-Lignier M, Fouilhoux G, Aubert B, et al. Stimulated thyroglobulin and thyroglobulin reduction index predict excellent response in differentiated thyroid cancers. J Clin Endocrinol Metab. 2019;104(8):3462–72.
5. Liu J, Liu Y, Lin Y, Liang J. Radioactive iodine-refractory differentiated thyroid cancer and redifferentiation therapy. Endocrinol Metab (Seoul). 2019;34(3):215–25.

Radioterapia en el tratamiento del carcinoma papilar de tiroides: caso clínico

Mónica Rodrigues*, Leila Khouri *, Ana Rita Elvas**, Paula Alves*

* Servicio de Oncología Radioterápica, ** Servicio de Endocrinología, Instituto Português de Oncologia de Coimbra Francisco Gentil (IPO), EPE;

Introducción y Objetivos

El carcinoma papilar de tiroides es una de las entidades clínicas oncológicas más frecuentes. El enfoque terapéutico incluye varias especialidades, en diversas etapas de la enfermedad. El papel de la radioterapia en esta patología aún no está bien definido. Este póster reporta un caso clínico que muestra la importancia de la radioterapia en la patología del cáncer de tiroides.

Volúmen de tratamiento

Material y Métodos

La información contenida en este trabajo fue obtenido mediante revisión del proceso clínico, entrevista con el paciente, registro electrónico de los métodos diagnósticos, a los que se sometió el paciente y revision de literatura.

Evolución analítica

	06/2015	02/2016	03/2017	08/2017	07/2019	06/2020
TSH (mUI/L)	69.3	63.4		0.040	0.21	0.025
T4 libre (ng/dL)				1.91	1.8	2.05
Tiroglobulina (ng/mL)	37.7	30.05	0.35	0.21	0.27	0.32
Ac.Anti-tiroglobulina (UI/L)	<20.0					

Resultados

Mujer de 64 años, sometida en diciembre de 2014 a tiroidectomía total por carcinoma papilar de tiroides. El estudio anatomopatológico confirmó carcinoma papilar de tiroides, patrón clásico predominante, con invasión de tejidos blandos circundantes. Se encontraron múltiples focos (foco mayor a 3 cm) y margen derecho con lesión, clasificado como pT4m N1 M0 (7ª edición AJCC). En marzo de 2015 presentó adenopatías cervicales en las cadenas ganglionares yugulodigástrica y supraclavicular derecha. Fue sometida a disección selectiva del cuello derecho (niveles II-Vb) en abril de 2015, con identificación de metástasis ganglionares en 12 de los 31 ganglios extirpados, varios con extensión extraganglionar. Cumplió terapia con yodo 131 (155,9 mCi). En gammagrafía posterapéutica, presentaba fijación en la región cervical, compatible con tejido tiroideo residual y / o afectación ganglionar asociada. Debido a la ausencia del país, interrumpió el seguimiento en las consultas. Se sometió a nueva terapia con yodo 131 el 29/02/2016 (157,7mCi), manteniendo hipercaptación posterapéutica en la región cervical anterior, a la derecha de la fúrcula esternal.

El 20/01/2017 realizó una tomografía axial cervical y torácica, identificando 2 nódulos sospechosos, adyacentes al esófago, con 7x6 mm en el lecho derecho y otro con 8x6 mm en la transición cérvico-torácica. Las lesiones no se consideraron accesibles para nueva cirugía. Fue sometida a radioterapia externa con dosis administrada de 66Gy/33 fracciones sobre las adenopatías cervicales derechas, técnica IMRT con fotones 6MV, en Tomoterapia, finalizando en mayo de 2017. Durante el tratamento presentó toxicidad cutánea aguda grado II (RTOG / EORTC). Se realizó tomografía axial cervical para evaluación de respuesta a las 8 semanas, con reducción dimensional de las adenopatías previamente descritas. Mantuvo seguimiento clínico y reevaluación de imagen, manteniendo en la cara posterior del lecho tiroideo derecho, cerca del borde posterolateral derecho de la tráquea, una imagen nodular con 4 mm, y otra formación ovalada con 7 x 5 mm ligeramente distal, a la derecha de la tráquea y el esófago, estable. Mantiene evaluación clínica semestral, última en diciembre de 2020, sin evidencia de recurrencia.

Conclusión

Para la mayoría de los pacientes con cáncer de tiroides diferenciado, la cirugía, la radioterapia y la supresión de la hormona estimulante de la tiroides son eficaces para lograr el control locorregional. Al contrario de lo que ocurre en el carcinoma anaplásico, en que la radioterapia externa tiene indicaciones bien establecidas, en el carcinoma diferenciado su uso es menos frecuente y poco estudiado. En situaciones de invasión de tráquea, esófago o enfermedad residual, se mostró menor recidiva local (1). Sin embargo, en las recurrencias múltiples del lecho tiroideo o de los ganglios cervicales, especialmente a intervalos cortos, la radioterapia puede resultar en un control local adecuado. Este tipo de tratamiento no está exento de toxicidad y está reservado para pacientes de alto riesgo (2). Con la llegada de nuevas técnicas, como la IMRT, la minimización de los efectos adversos sobre los órganos en riesgo permite mejorar los resultados (3).

1. Kim YS, Choi JH, Kim KS, Lim GC, Kim JH, Kang JW, et al. The role of adjuvant external beam radiation therapy for papillary thyroid carcinoma invading the trachea. Radiat Oncol J. 2017;35(2):112-20.; 2. Brierley J, Sherman E. The role of external beam radiation and targeted therapy in thyroid cancer. Semin Radiat Oncol. 2012;22(3):254-62. 3. Giuliani M, Brierley J. Indications for the use of external beam radiation in thyroid cancer. Curr Opin Oncol. 2014;26(1):45-50.

Carcinoma Anaplásico de Tiroides (ATC) con lenta evolución clínica.

Autor Principal: Rodríguez Hernández JF.

Colaboradores: Lourenzo Aguilera G, Fernández Pérez E, Chaves Conde M.

UGC Oncología Médica. Hospital Universitario Nuestra Señora de Valme.

Objetivos

El ATC tiene una mediana de supervivencia global (SG) <6 meses.
Se puede diagnosticar de manera sincrónica con el carcinoma papilar (CPT), el carcinoma folicular y el carcinoma de células de Hürthle (1), si bien el pronóstico es el mismo (2).

Material y métodos

81 años
ECOG 1
↑Tiroglobulina (Tg). TSH y T4 normal. Ecografía + PAAF: Neoplasia papilar
Hallazgo intraoperatorio: - Neoplasia en lóbulo tiroideo izquierdo (LTI) y contacto con esófago - Nódulos peritiroideos bilaterales - Adenopatía en nivel III
Cirugía **6 meses** desde inicio del estudio. Exéresis de adenopatía: ATC con áreas de CPT. Conseiderado IRRESECABLE→istmectomía paliativa
NTRK no mutado. BRAF mutado (no en V600E).
1ª línea: Paclitaxel 80mg/m2 c/14d

Resultados

Basal (**2 meses** tras la Cirugía)

3 meses

Paclitaxel 80mg/m2 c/14d (3)

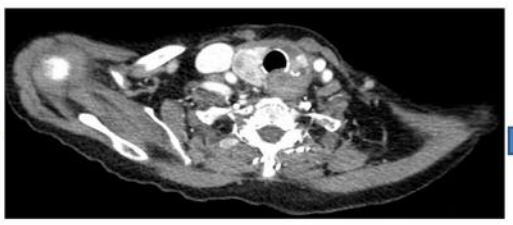

Fibrobroncoscopia: Sin contacto con vía aérea
Endoscopia: STOP en esfínter de Killian

Tiroidectomía total: Foco milimétrico de CPT en LTD y metástasis de CPT en 2 adenopatías. R0

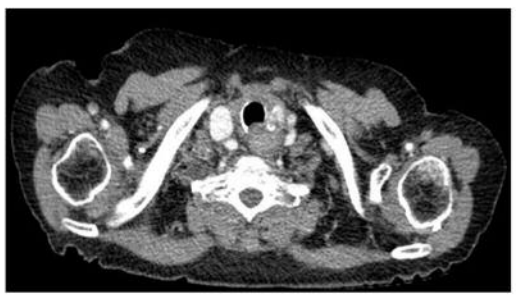

Masa residual. TSH 25ng/ml.

Radioterapia 36Gy, 6Gy/fracción (4)

2 meses

Progresión pulmonar: Epirrubicina 70mg/m2 c/21d (actualmente **2 meses**).
Total 15 meses

Conclusión

Lenta progresión clínica y radiológica. La enfermedad estable a la 1ª línea ha permitido Cirugía y RT posterior, con una SG mayor de la esperada para un ATC.

Bibliografía

1. McIver B, Hay ID, Giuffrida DF, et al. Anaplastic thyroid carcinoma: a 50-year experience at a single institution. *Surgery* 2001;130(6):1028–1034.
2. Venkatesh YS, Ordonez NG, Schultz PN, Hickey RC, Goepfert H, Samaan NA. Anaplastic carcinoma of the thyroid. A clinicopathologic study of 121 cases. Cancer. 1990;66(2):321.
3. Higashiyama T, Ito Y, Hirokawa M, et al. Induction chemotherapy with weekly paclitaxel administration for anaplastic thyroid carcinoma. *Thyroid* 2010;20(1):7–14.
4. Bhatia A, Rao A, Ang KK, et al. Anaplastic thyroid cancer: clinical outcomes with conformal radiotherapy. *Head Neck* 2010;32(7):829–836.

Tratamiento del carcinoma de células de Hürthle con focos de carcinoma anaplásico de tiroides.

Itziar Trueba Garayo, Maider Campo, Irma Muruzabal,Amanda Fláquer, Raúl Poza.
Servicio de Oncología Radioterápica. Hospital Universitario de Alava-Txagorritxu.

Introducción y Objetivos

El 10% de pacientes diagnosticados de carcinoma de células de Hürthle de tiroides presentan focos de carcinoma anaplásico.
Son dos entidades con distinto pronóstico.El carcinoma anaplásico es muy agresivo con una supervivencia al año del 20%, mientras que en el carcinoma de células de Hürthle la supervivencia a los 10 años es del 41%.
En ambos el tratamiento de elección es el quirúrgico, pero, además en los tumores anaplásicos está indicado el tratamiento adyuvante con radioterapia(RT) en base a un aumento de la supervivencia según estudios observacionales.

Material y Método

Mujer de 70 años sin antecedentes de interés que consulta por nódulo en región laterocervical izquierda.Se inicia estudio observándose por RMN (9.4.2013) (Figura 1) masa en lóbulo tiroideo izquierdo de 7cm, con histología sugestiva de carcinoma pobremente diferenciado.
El 2.5.2013 se realizó tiroidectomía total con vaciamiento de compartimentos centrales bilaterales.La anatomía patologica describió un carcinoma de células de Hürthle con áreas de carcinoma pobremente diferenciado y focos de carcinoma anaplásico de tiroides pT2(4cm)pN0 (0/10)M0R0.Ausencia de mutación del gen B-RAF.
En comité de tumores se decidió tratamiento ablativo con I-131, RT adyuvante y levotiroxina.

Resultados

Recibió tratamiento con RT externa 3D mediante acelerador lineal sobre un volúmen que comprendía el lecho quirúrgico con regiones cervicales ganglionares del compartimento cervical anterior. Se administraron 60Gy a 1,5Gy/fracción de modo hiperfraccionado finalizando el tratamiento el 24.7.2013. Como toxicidad aguda presentó una esofagitis GII y epidermitis GII según la escala de la RTOG /EORTC.
Posteriormente ha seguido revisiones periódicas sin presentar secuelas tardías por RT y sin objetivarse evidencia de recidiva, aportando el último TAC con fecha del 9.1.2020 (Figura 2)

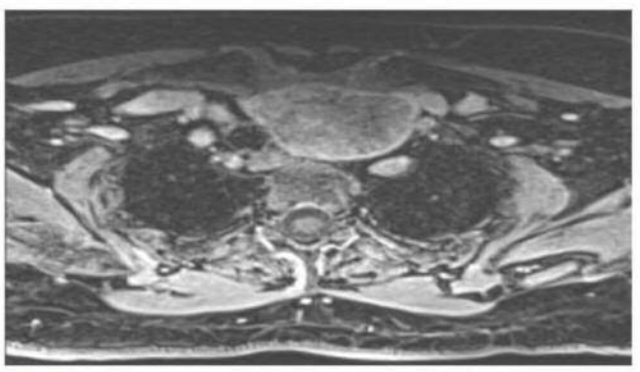

Figura 1

Figura 2

Conclusión

La administración de RT adyuvante en carcinomas anaplásicos es un tratamiento seguro.
Los fraccionamientos alterados como el hiperfraccionamiento presentan datos de toxicidad aguda y crónica dentro de lo esperable.
A pesar del diagnóstico de carcinoma anaplásico los buenos datos de supervivencia se deben a que se trata de un tumor mixto compuesto en su mayoría por carcinoma de células de Hürthle

Referencias

-Smallridge RC, Copland JA. Anaplastic thyroid carcinoma: pathogenesis and emerging therapies. Clin Oncol (R Coll Radiol) 2010; 22: 486
-Chen JP, Tward JD, Shrieve DC, Hitchcock YJ. Surgery and radiotherapy improves survival in patients with anaplastic Thyroid carcinoma: analysis of the surveillance, epidemiology and end results 1983-2002.Am J Clin Oncol 2008;31:460
-Wang Y, Tsang R, Asa S, et al. Clinical outcome of anaplastic thyroid carcinoma treated with radiotherapy of once and twice daily fractionation regimens. Cancer: 107:1786

MANEJO MULTIDISCIPLINAR EN EL CÁNCER DE CÉLULAS DE HÜRTHLE DE PRESENTACIÓN ATÍPICA

Pablo Zaragoza Ballester[1], Diana Vega Pérez[1], Mercedes Gutiérrez Oliet[2], Albert Domingo Senan[3].
[1] Residente del Servicio de Medicina Nuclear del Hospital Universitario 12 de Octubre.
[2] Residente del Servicio de Endocrinología del Hospital Universitario 12 de Octubre.
[3] Residente del Servicio de Radiodiagnóstico del Hospital Universitario 12 de Octubre.

INTRODUCCIÓN

Varón de 66 años con antecedentes de gastritis crónica atrófica en seguimiento mediante gastroscopias y analíticas sanguíneas, y de prostatectomía radical por un adenocarcinoma de próstata (pT3N0) Gleason 3+3, a día de hoy con determinaciones de PSA indetectables. En analítica de control, se objetiva cromogranina A de 500.5 ng/mL (<=101.9 ng/mL). A pesar de la probable relación de estos valores con su diagnóstico de gastritis crónica y la baja sospecha clínico-bioquímica de un tumor neuroendocrino, se decide derivar al Servicio de Medicina Nuclear para realizar un rastreo corporal total con [^{111}In]In-pentetreótida.

MATERIAL Y MÉTODOS

Se realiza rastreo corporal total con [^{111}In]In-pentetreótida (imagen a) y SPECT/TC abdominal en la que se objetiva un único depósito patológico del material radioactivo a nivel del polo inferior del lóbulo tiroideo izquierdo, por lo que se remite para estudio a Endocrinología.

Se realiza estudio de hormonas tiroideas con TSH 1.19 µUI/mL (0.4-4.5 µUI/mL), T4 libre 1.32 ng/dL (0.7-1.9 ng/dL) y anticuerpos antiperoxidasa 11 UI/mL (5-34 UI/mL), y ecografía cervical (imagen b) que muestra un nódulo sólido en tercio inferior del lóbulo tiroideo izquierdo, de 17 mm de eje mayor, ovalado y bien definido, levemente hipoecoico, con abundante vascularización de predominio periférico (TI-RADS 4). Se realiza una punción aspiración con aguja fina (PAAF), siendo diagnosticada como lesión folicular indeterminada (FLUS) (categoría III de Bethesda). Se repite segunda PAAF con los mismos resultados. Dado que los hallazgos histológicos no descartan malignidad, se aconseja estudio mediante técnicas de imagen molecular.

Se realiza gammagrafía de paratiroides y tiroides (protocolo de sustracción), en las que se objetiva zona sin actividad funcional a nivel del polo ínfero-externo del lóbulo izquierdo, que presenta captación positiva en la exploración con [^{99m}Tc]Tc-MIBI, sin existir signos gammagráficos que sugieran la existencia de un adenoma paratiroideo (imagen c).

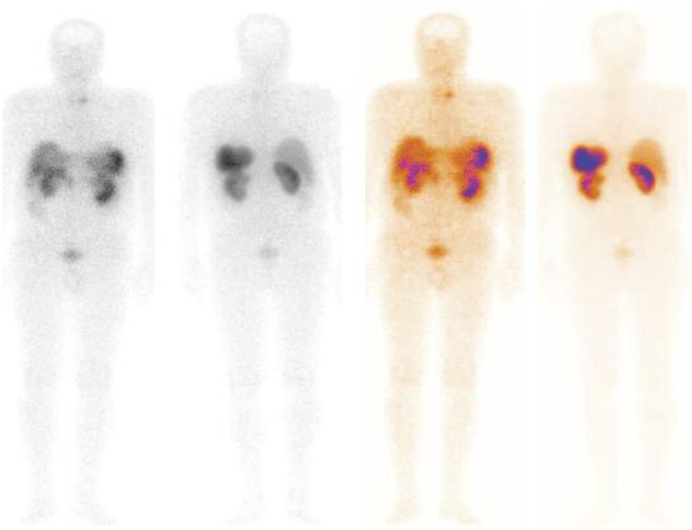

Imagen a

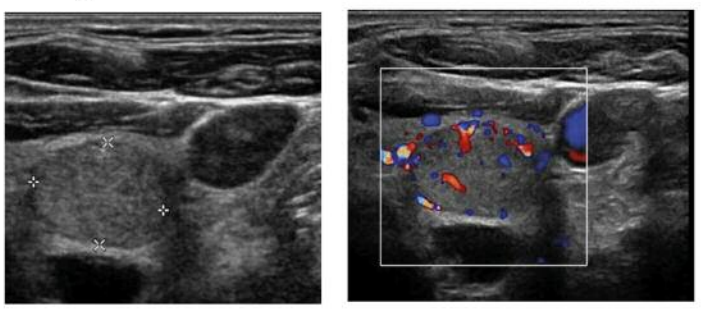

Imagen b

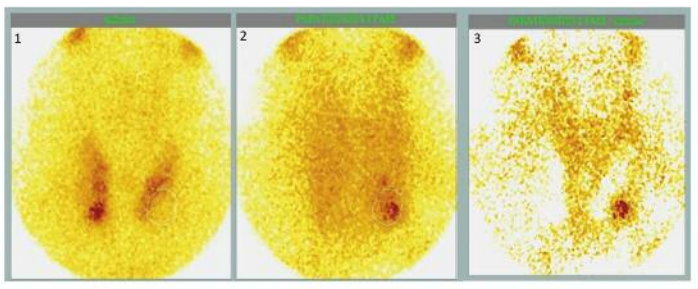

Imagen c

RESULTADOS

Finalmente se realiza hemitiroidectomía izquierda remitiendo a Anatomía Patológica la muestra, diagnosticándose de adenoma de células de Hürthle con perfil inmunohistoquímico compatible con un carcinoma papilar de tiroides.

CONCLUSIÓN

El cáncer de células de Hürthle es un cáncer que afecta a la glándula tiroides y representa entre el 3-4% de los carcinomas tiroideos. El tratamiento más frecuente es la extirpación de la lesión mediante una hemitiroidectomía o tiroidectomía total, contemplando en otros casos tratamientos oncológicos y de oncología radioterápica.

Desde el punto de vista anatomopatológico, presentan una arquitectura variable con hallazgos citológicos nucleares característicos (clareamiento nuclear, marginación de cromatina, hendiduras y vacuolización).[1] El depósito focal de análogos de somatostatina en los órganos debe hacer sospechar un proceso patológico. [2] La ecografía es una herramienta indispensable en el manejo de la patología tiroidea, que permite identificar nódulos y caracterizarlos mediante la clasificación TI-RADS, y que junto con la gammagrafía de tiroides orientan a la hora de decidir el tratamiento y seguimiento.[3]

La presencia de una zona sin actividad funcional (nódulo frío) en la gammagrafía de la glándula tiroides, se puede corresponder en un 30% de los casos con un proceso neoformativo subyacente.[4] Así mismo, el acúmulo del radiotrazador [^{99m}Tc]Tc-MIBI traduce la hiperproliferación celular.[5]

BIBLIOGRAFÍA

1. *Kini, S.R. Thyroid Cytopathology: A Text and Atlas, 1st Edition Copyright 2008. Lippincott Williams & Wilkins.*
2. Pepe, G., Moncayo, R., Bombardieri, E. & Chiti, A. Somatostatin receptor SPECT. *Eur. J. Nucl. Med. Mol. Imaging* 39, 41–51 (2012).
3. Haugen, B. R. *et al.* 2015 American Thyroid Association Management Guidelines for Adult Patients with Thyroid Nodules and Differentiated Thyroid Cancer: The American Thyroid Association Guidelines Task Force on Thyroid Nodules and Differentiated Thyroid Cancer. *Thyroid* 26, 1–133 (2016).
4. Giovanella, L. *et al.* EANM practice guideline/SNMMI procedure standard for RAIU and thyroid scintigraphy. *Eur. J. Nucl. Med. Mol. Imaging* 46, 2514–2525 (2019).
5. Hindié, E. *et al.* 2009 EANM parathyroid guidelines. *Eur. J. Nucl. Med. Mol. Imaging* 36, 1201–1216 (2009).

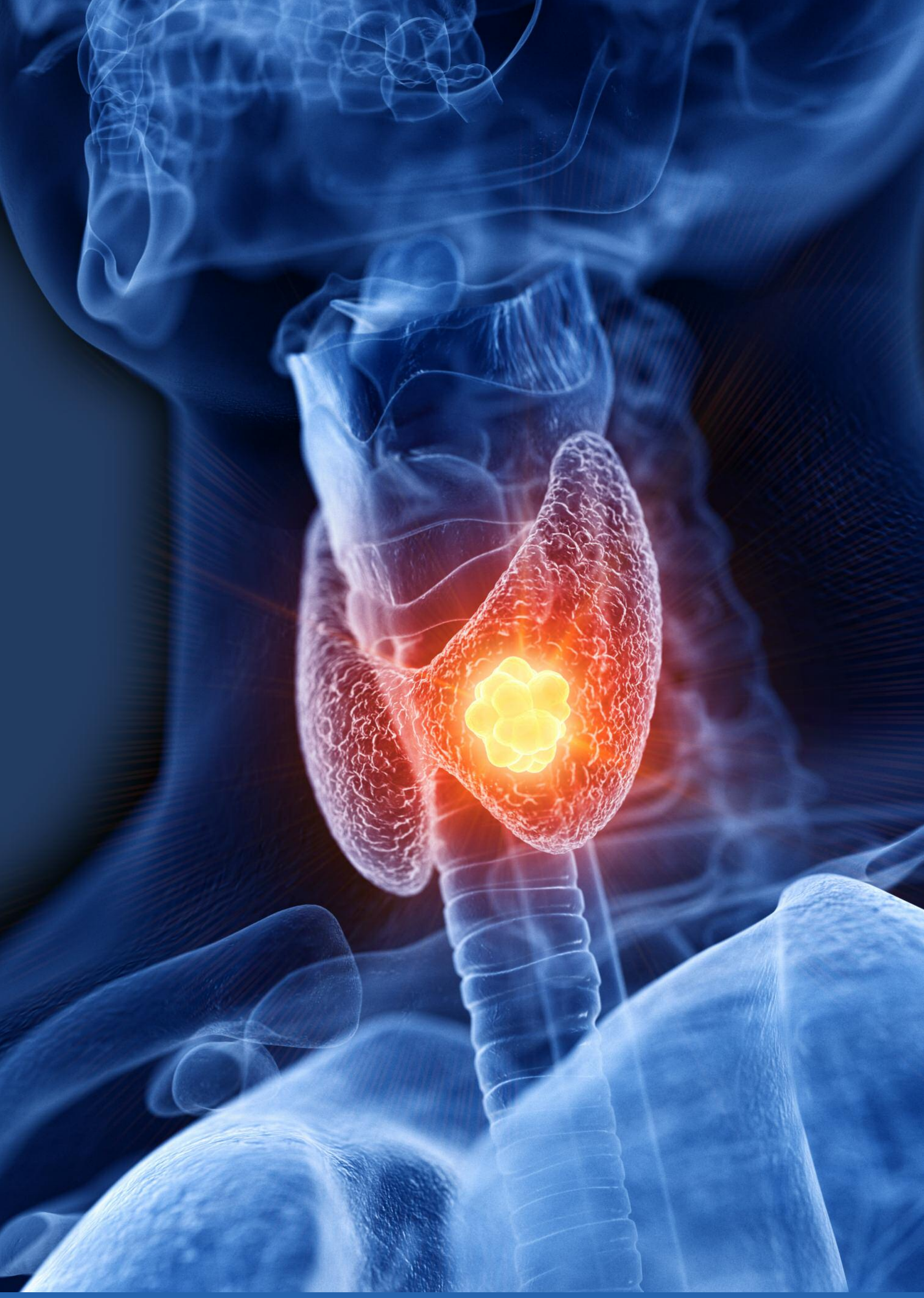

GRUPO ESPAÑOL
DE TRATAMIENTO
DE TUMORES DE
CABEZA Y CUELLO

GEORCC
GRUPO ESPAÑOL
DE ONCOLOGÍA
RADIOTERAPICA
EN CABEZA Y CUELLO